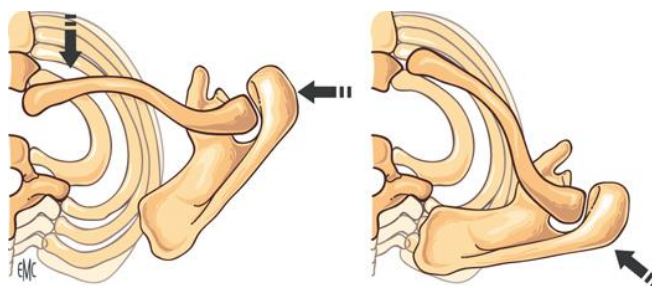


Luxations sterno-claviculaire

Rares. Traumatisme violent, indirect ++.



Classification

- ◆ Luxations antérieures
- ◆ Luxations postérieures
- ◆ A minima, entorses

dès suspicion

Imagerie → Scanner thoracique avec injection

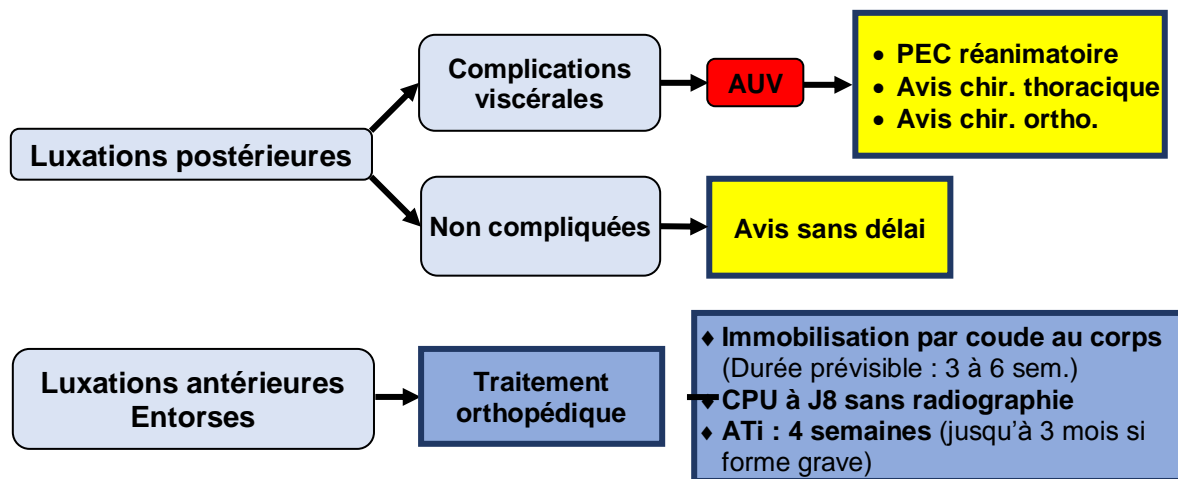
Vérifier l'absence...

- ❖ ... de lésions associées (> 50%)
 - ◆ Luxation acromio-claviculaire
 - Luxation bipolaire de la clavicule
 - ◆ Fracture de la clavicule
 - ◆ Fracture de la 1^{ère} côte

❖ ... de complications → Luxations postérieures

- ◆ Lésions vasculo-nerveuses : face et MS homolatéral
- ◆ Lésions viscérales : compression trachéale, œsophagienne, pleuro-parenchymateuse...

Prise en charge



Information du patient

- ◆ Iatrogénie du traitement chirurgical
- ◆ Douleurs importantes pendant 2 à 3 mois
- ◆ Rééducation à débiter après l'immobilisation
- ◆ Séquelles possibles : instabilité source de douleurs chroniques +/- gêne fonctionnelle ; déformation inesthétique