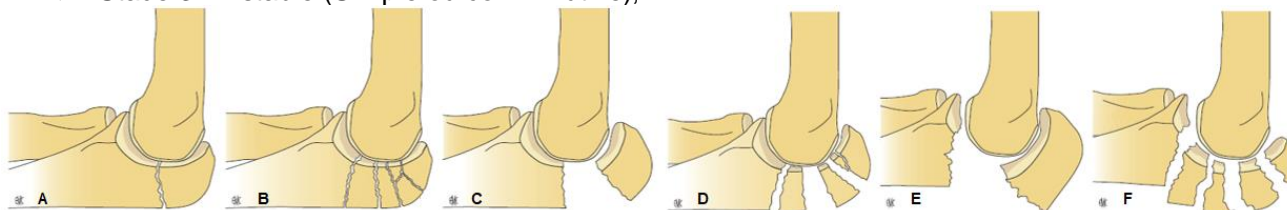


Fractures de l'olécrâne

Fréquentes, mécanisme direct.

Classification

- ◆ Stade 1 : Non déplacée (simple ou comminutive), A – B
- ◆ Stade 2 : Déplacée (simple ou comminutive), C – D
- ◆ Stade 3 : Instable (Simple ou comminutive), E – F

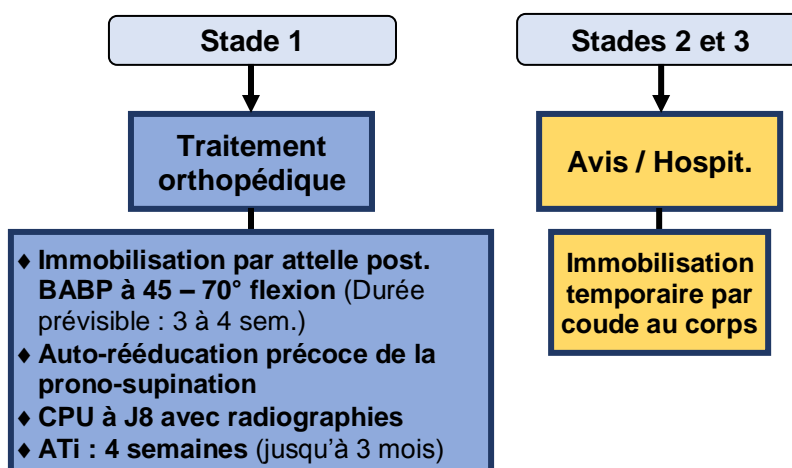


Imagerie → Radiographie → Coude face, profil & 3/4s

Vérifier l'absence...

- ❖ ... **de lésions associées**
 - ◆ Fracture de la coronoïde
 - ◆ Luxation du coude
 - ◆ Fracture / Luxation de la tête radiale
- ❖ ... **de complications**
 - ◆ **Lésions cutanées fréquentes** (contusion, ouverture, souffrance, hématome sous tension)
 - ◆ Lésions neurologiques rares (nerf radial)

Prise en charge (hors complication)



Information du patient

- ◆ Haut risque de déplacement secondaire
- ◆ Rééducation prolongée jusqu'à 6 mois
- ◆ Séquelles : raideur ; perte de force ; arthrose

Fractures du processus coronoïde

- ◆ Rares, exceptionnellement isolées :
 - Luxation du coude spontanément réduite ++
 - Fracture de l'extrémité sup. des 2 os de l'avant-bras associée
- ◆ Imagerie : Radiographie coude face, profil & ¾ ; Scanner au moindre doute
- ◆ **Avis / hospitalisation systématique** ; Immobilisation temporaire par coude au corps