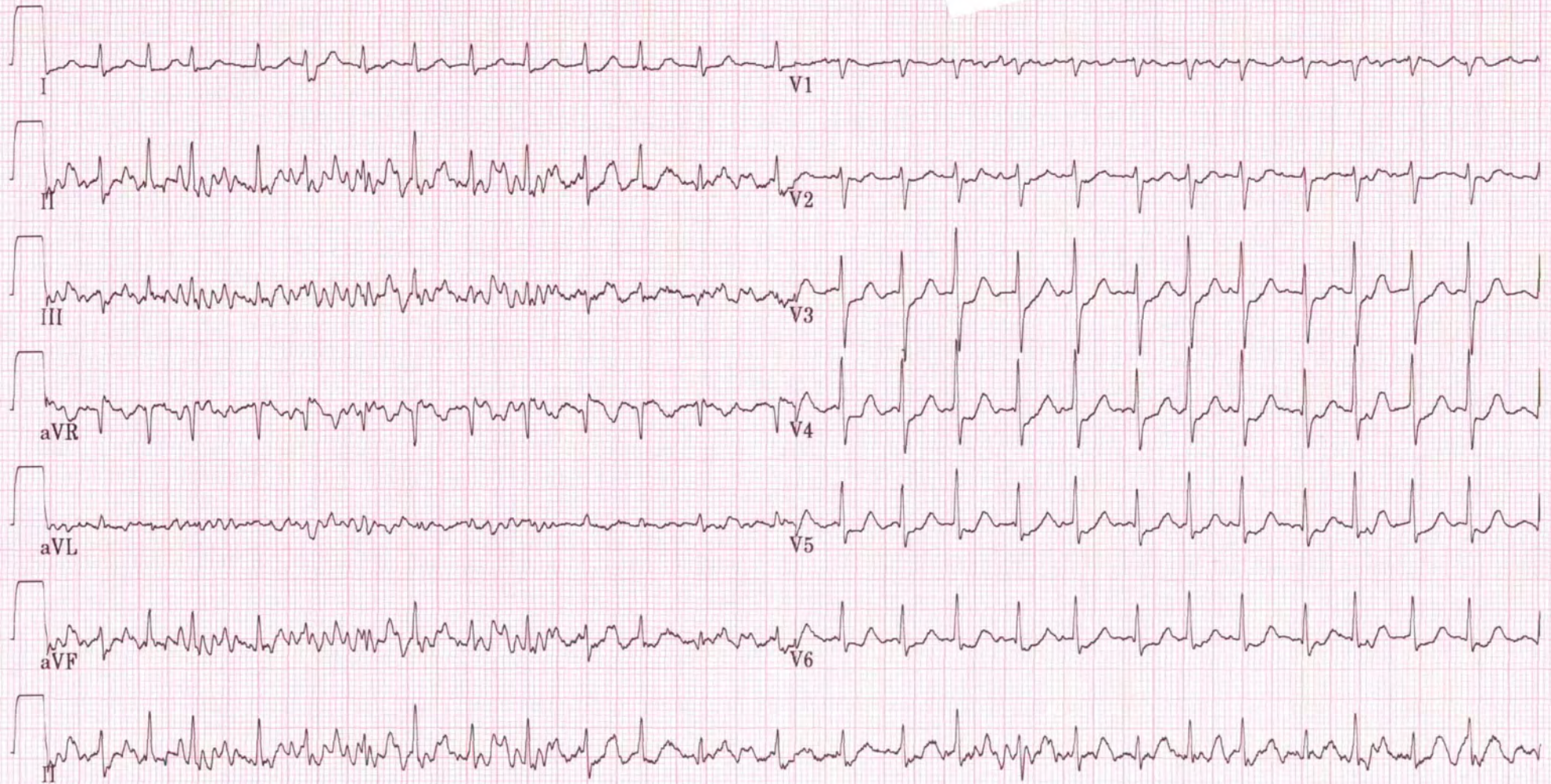


Fréq. ventr. 157 bpm
Intervalle PR * ms
Durée QRS 70 ms
QT/QTc 290/468 ms
Axes P-R-T * -14 8

Rythme indéterminé
Anomalie franche de S-T, possibilité de lésion sous-endocardique inférieure
ECG anormal

1



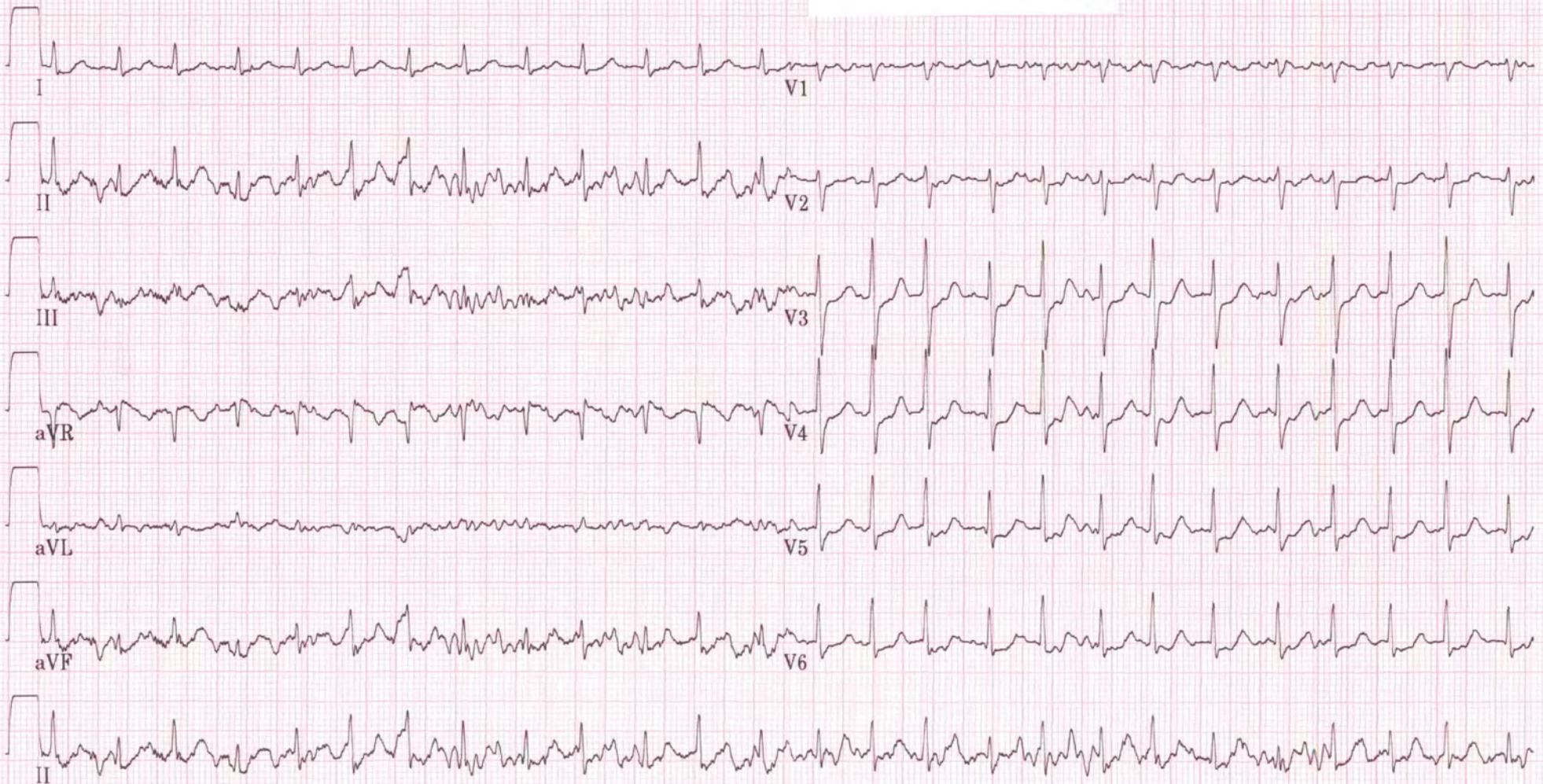
Fréq. ventr. 154 bpm
 Intervalle PR * ms
 Durée QRS 76 ms
 QT/QTc 284/454 ms
 Axes P-R-T * -8 60

Rythme indéterminé
 Anomalie de ST, possibilité de lésion sous-endocardique ou imprégnation digitalique
 ECG anormal

F

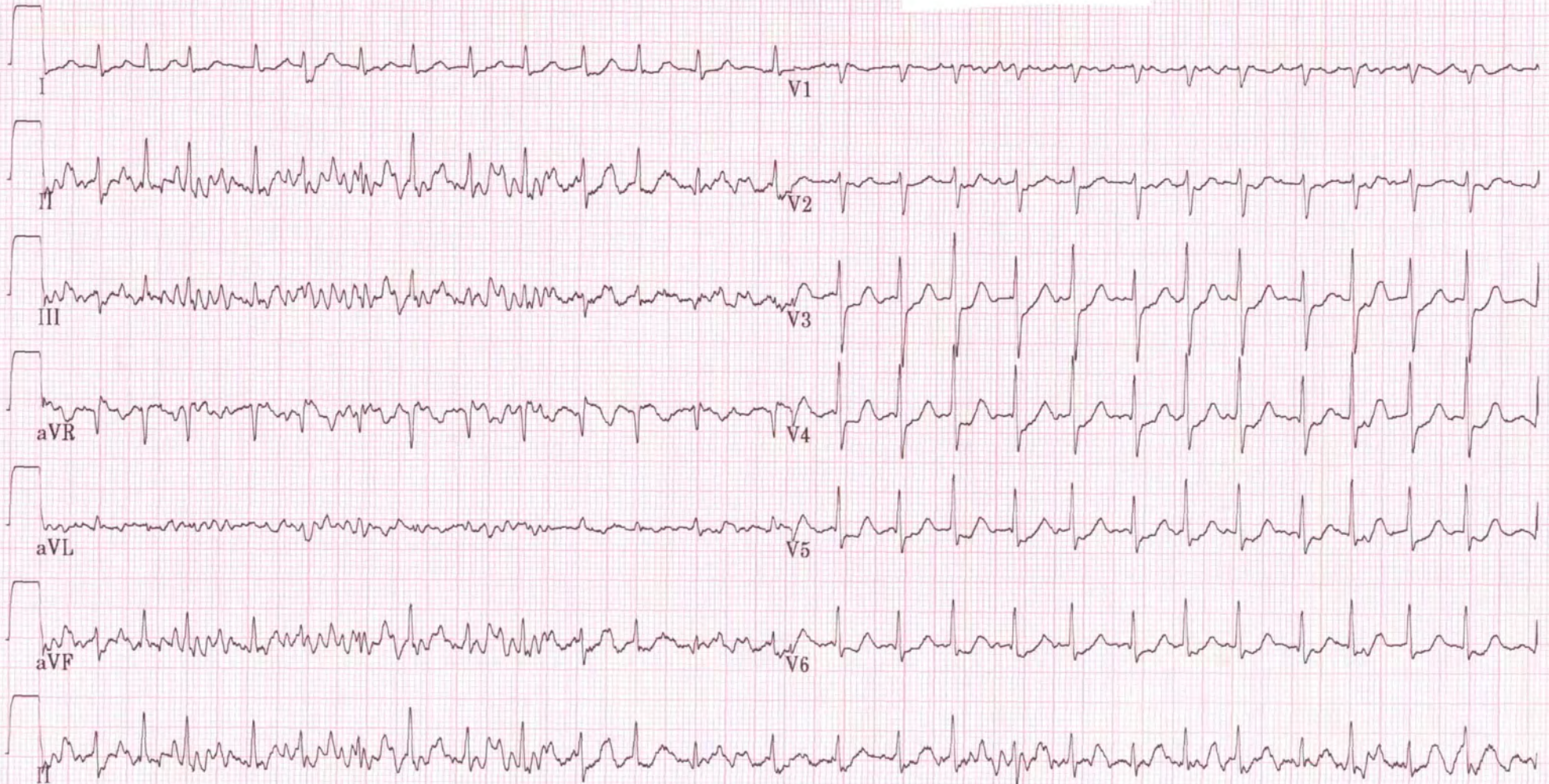
F

validé



Fréq. ventr. 157 bpm
 Intervalle PR * ms
 Durée QRS 70 ms
 QT/QTc 290/468 ms
 Axes P-R-T * -14 8

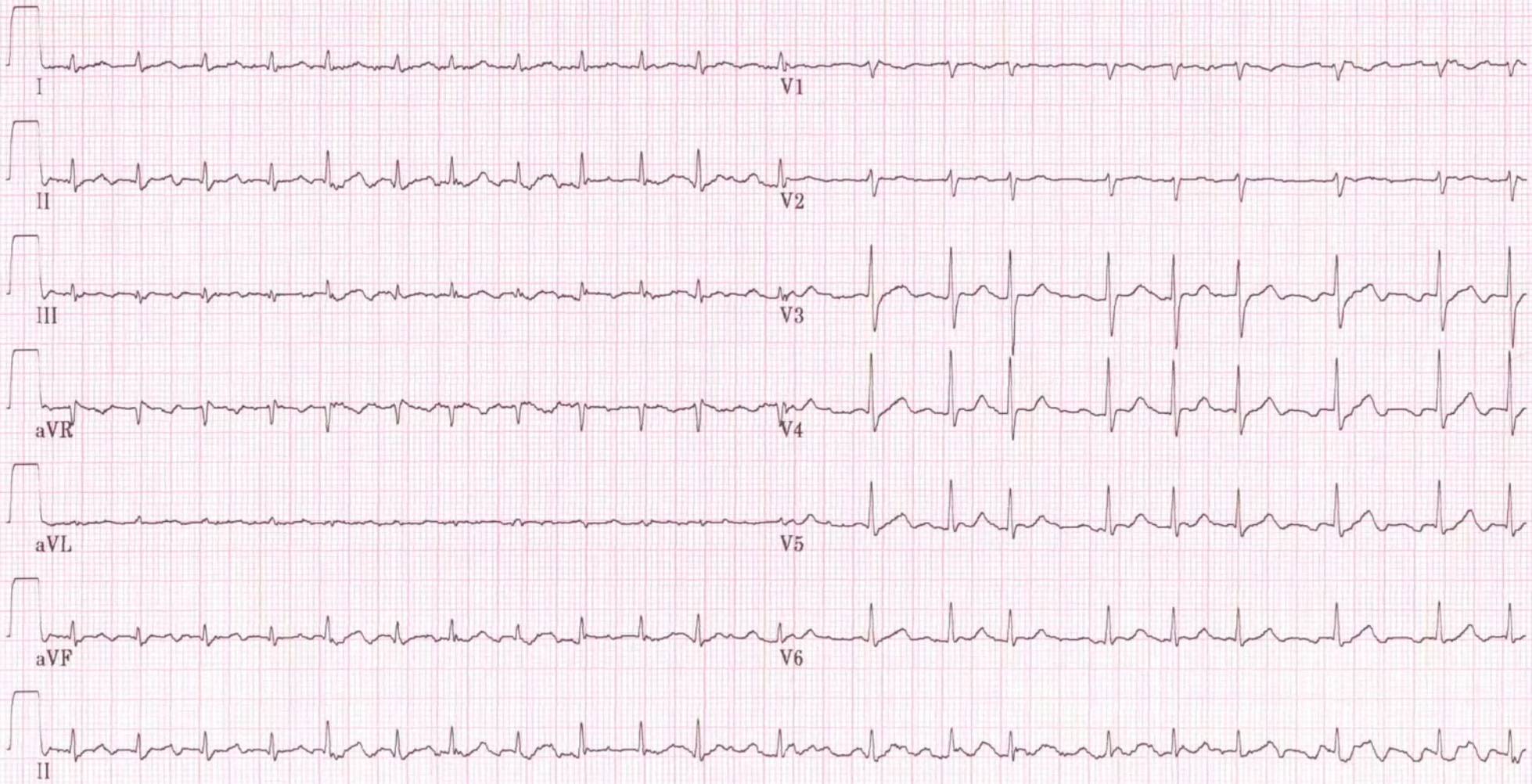
Rythme indéterminé
 Anomalie franche de S-T, possibilité de lésion sous-endocardique inférieure
 ECG anormal



Fréq. ventr. 124 bpm
 Intervalle PR * ms
 Durée QRS 88 ms
 QT/QTc 318/456 ms
 Axes P-R-T * 53 53

~~Fibrillation auriculaire avec réponse ventriculaire rapide~~
 ECG anormal

2



Fréq. ventr. 121 bpm
Intervalle PR * ms
Durée QRS 80 ms
QT/QTc 282/400 ms
Axes P-R-T * 53 47

Flutter auriculaire avec bloc A-V variable
ECG anormal

