

Thoracostomie en urgence

Emergency thoracostomy

J.-S. David · C. Demaret · P.-Y. Gueugniaud

Reçu le 15 novembre 2010 ; accepté le 19 janvier 2011
© SFMU et Springer-Verlag France 2011

Résumé Dans les suites d'un traumatisme sévère, un épanchement pleural compressif peut être responsable d'un arrêt cardiaque ou d'une détresse vitale, respiratoire ou circulatoire. Il importe alors au praticien de pouvoir rapidement décompresser la plèvre du patient. Cette décompression sera au mieux réalisée par une thoracostomie, en particulier lors d'un arrêt cardiaque ou d'un échec de décompression à l'aiguille. La thoracostomie est faite sur le quatrième ou cinquième espace intercostal, au niveau de la ligne axillaire antérieure. Après incision cutanée, les muscles intercostaux sont franchis à l'aide d'une pince de Kocher, afin de réaliser un toucher pulmonaire au doigtz. **Pour citer cette revue : Ann. Fr. Med. Urgence 1 (2011).**

Mots clés Thoracostomie · Traumatisme thoracique · Arrêt cardiaque · Pneumothorax

Abstract A tension pneumothorax or a pleural effusion causing mediastinal shift may result from severe trauma and may produce a cardiac arrest or life-threatening respiratory or circulatory disturbance. It is then incumbent on the doctor to be able to decompress the pleural space rapidly. The best way to effect this decompression is by thoracostomy, especially in a cardiac arrest situation or where needle decompression has not been successful. Thoracostomy is performed in the fourth or fifth intercostal space in the anterior axillary line. After making a cutaneous incision, the intercostal muscles are opened with a Kocher forceps, followed by the insertion of a finger into the pleural space. **To cite this journal: Ann. Fr. Med. Urgence 1 (2011).**

J.-S. David (✉) · C. Demaret

Service d'anesthésie-réanimation-urgences, centre hospitalier Lyon-Sud, hospices Civils de Lyon, F-69495 Pierre-Bénite cedex, et université Claude Bernard Lyon 1, F-69921 Oullins, France
e-mail : jean-stephane.david@chu-lyon.fr

P.-Y. Gueugniaud

Samu de Lyon, hôpital Édouard-Herriot, hospices Civils de Lyon, F-69437 Lyon cedex, et université Claude Bernard Lyon 1, F-69921 Oullins, France

Key words Thoracostomy · Chest Trauma · Cardiac arrest · Pneumothorax

Les traumatismes thoraciques sont fréquemment rencontrés en traumatologie et peuvent être responsables d'une détresse respiratoire sévère. Il est ainsi possible d'observer des épanchements uni- ou bilatéraux, gazeux ou liquidiens, suffisamment importants pour entraîner une détresse respiratoire avec anoxie ou une défaillance circulatoire (notion de tamponnade gazeuse) pouvant conduire au décès du patient. La particularité des épanchements pleuraux post-traumatiques compressifs est qu'ils sont faciles à évacuer et représentent une cause curable d'arrêt cardiaque post-traumatique, en particulier par la réalisation d'une thoracostomie [1].

Incidence des épanchements pleuraux compressifs

Dans un travail publié en 2006 et portant sur une série de 978 patients décédés et autopsiés, il a été observé que la lésion principale était thoracique chez 79 d'entre eux et que pour 26 de ces patients, le décès était en relation avec un pneumothorax (PNO) compressif. De plus, 15 de ces patients auraient vécu suffisamment longtemps pour bénéficier d'un geste thérapeutique [2]. Mistry et al., en 2009, ont rapporté sur une série de 37 patients en arrêt cardiaque traumatique, la réalisation de 18 décompressions thoraciques par thoracostomie (17) ou à l'aiguille (1). Un PNO était observé chez dix patients et était sous tension chez six d'entre eux. Parmi les quatre patients qui avaient repris une activité cardiocirculatoire, trois avaient un PNO sous tension [3].

Thoracostomie

Le PNO compressif nécessite une prise en charge rapide, par exsufflation à l'aiguille ou thoracostomie. La décompression à l'aiguille est facile à réaliser mais peu efficace et ne permettant qu'une décompression partielle du PNO, en particulier quand le diamètre de l'aiguille et/ou sa longueur sont

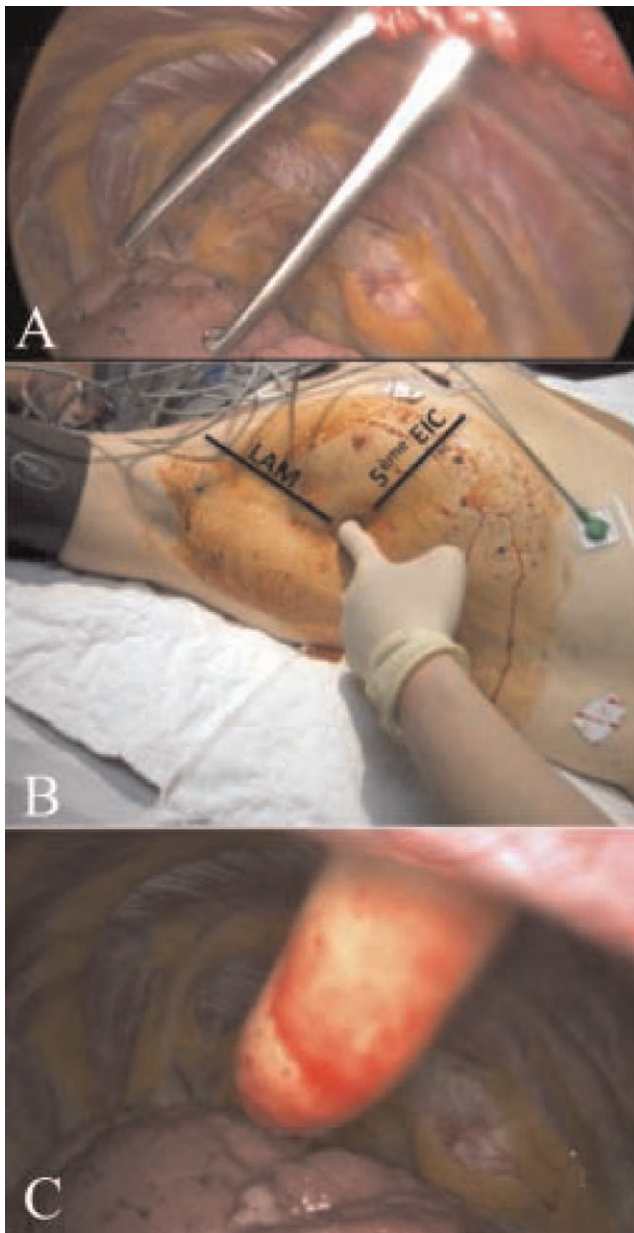


Fig. 1 Différentes étapes de réalisation d'une thoracostomie. Après l'incision cutanée et de haut en bas : passage des muscles intercostaux à la pince de Kocher (panel A) ; passage du doigt entre les côtés (panel B) ; toucher pulmonaire (panel C) EIC : espace intercostal ; LAM : ligne axillaire moyenne

trop faibles (< 4,5 cm) [4–6]. Cette technique est à réserver au PNO compressif chez un patient qui n'est pas en arrêt cardiaque.

La thoracostomie n'est en fait que la première étape de l'insertion d'un drain thoracique mais sans la mise en place du drain (Fig. 1). Elle est donc beaucoup plus rapide à utiliser pour décompresser une plèvre et présente peu de risque [7,8]. Le matériel indispensable à sa réalisation comprend : un scalpel à lame fine, une pince de Kocher et de quoi faire

un pansement (ou une valve d'Asherman). Au niveau du quatrième ou cinquième espace intercostal, sur la ligne axillaire antérieure, est pratiquée une incision de la peau de 2 à 4 cm, puis à l'aide d'une pince de Kocher, l'espace sous-cutané est disséqué jusqu'au muscle intercostal qui est franchi à l'aide de la pince. Le doigt de l'opérateur est ensuite introduit pour effectuer un toucher pulmonaire [6]. En aucun cas, le passage jusqu'à la plèvre ne doit être effectué au bistouri en raison du risque de lésion du pédicule vasculaire intercostale et/ou du parenchyme pulmonaire. Un pansement est ensuite mis en place et ne sera fermé que sur trois côtés. La thoracostomie permet ainsi de diagnostiquer l'épanchement et de le traiter rapidement [1]. Il est suggéré qu'en cas d'arrêt cardiaque traumatique, après dix minutes de réanimation infructueuse, elle soit réalisée de manière systématique et bilatérale [1,9]. Cette proposition repose sur un travail récent qui a montré que l'insertion d'un drain thoracique en cas d'arrêt cardiaque post-traumatique augmentait la probabilité de reprise d'activité cardiaque et de survie à 24 heures [10]. On peut ainsi considérer que le rapport bénéfice/risque est en faveur de la réalisation de la thoracostomie bilatérale [8]. L'orifice de thoracostomie est ensuite recouvert par un pansement simple, non occlusif, avec une fermeture sur trois côtés, ou appareillé avec une valve d'Asherman. En présence d'un hémithorax, un drain thoracique peut être inséré par l'orifice de thoracostomie dans le but de récupérer le sang et de pratiquer une autotransfusion [1].

Conclusion

La thoracostomie est un geste technique simple et efficace avec très peu d'effets secondaires. Elle devrait être systématiquement proposée en cas d'arrêt cardiaque post-traumatique réfractaire ou d'échec de décompression de PNO à l'aiguille.

Conflit d'intérêt : les auteurs ne déclarent aucun conflit d'intérêt.

Références

1. David JS, Vivien B, Wiel E (2010) Arrêt cardiaque traumatique. In: Urgences, Paris, pp 469–81
2. McPherson JJ, Feigin DS, Bellamy RF (2006) Prevalence of tension pneumothorax in fatally wounded combat casualties. *J Trauma* 60:573–8
3. Mistry N, Bleetman A, Roberts KJ (2009) Chest decompression during the resuscitation of patients in prehospital traumatic cardiac arrest. *Emerg Med J* 26:738–40
4. Ball CG, Wyrzykowski AD, Kirkpatrick AW, et al (2010) Thoracic needle decompression for tension pneumothorax: clinical correlation with catheter length. *Can J Surg* 53:184–8
5. David JS, Gergel L, Fontaine O, Levrat A (2009) Exsufflation, drainage, thoracostomie. In: Urgences, Paris, pp 23–33

6. Fitzgerald M, Mackenzie CF, Marasco S, et al (2008) Pleural decompression and drainage during trauma reception and resuscitation. *Injury* 39:9–20
7. Deakin CD, Davies G, Wilson A (1995) Simple thoracostomy avoids chest drain insertion in prehospital trauma. *J Trauma* 39:373–4
8. Massarutti D, Trillo G, Berlot G, et al (2006) Simple thoracostomy in prehospital trauma management is safe and effective: a 2-year experience by helicopter emergency medical crew. *Eur J Emerg Med* 13:276–80
9. Lockey D, O'Brien B, Wise D, Davies G (2008) Prehospital thoracostomy. *Eur J Emerg Med* 15:283
10. Huber-Wagner S, Lefering R, Qvick M, et al (2007) Outcome in 757 severely injured patients with traumatic cardiorespiratory arrest. *Resuscitation* 75:276–85