



Encéphalites virales

Rev Med Suisse 2009; 5: 968-73

R. Du Pasquier
P. Meylan
L. Kaiser
P. H. Lalive

Viral encephalitis: update

Suspicion of viral encephalitis should always be considered as a medical emergency and the prognosis depend on both the immune status of the host and the virulence of the virus. Among them, the herpes simplex virus is by far the most important one since it can be associated with severe encephalitis in immunocompetent host, and because a good response to acyclovir can be expected when rapidly initiated. Nevertheless, confirmation of the diagnosis requires exclusion of both metabolic or toxic encephalopathy and inflammatory encephalitis of non-infectious origin. In addition, other germs than viruses can mimic viral encephalitis and must be taken into consideration. The purpose of this review is to update the investigation that should be performed in clinical practice for any patient with suspicion of acute viral encephalitis.

La suspicion d'une encéphalite virale aiguë est toujours une urgence médicale et le pronostic dépend à la fois du statut immunitaire de l'hôte et de la virulence du virus. L'étiologie la plus importante à reconnaître est certainement l'herpès simplex qui peut se développer sporadiquement chez l'hôte immunocompétent et dont le pronostic est, si non traité ou avec retard, le plus souvent catastrophique. La démarche diagnostique doit comprendre l'exclusion d'une encéphalopathie métabolique ou toxique, l'exclusion d'une encéphalite inflammatoire d'origine non infectieuse ainsi que la prise en compte d'étiologies non virales pouvant mimer la présentation clinique et biologique d'une encéphalite virale. Cette revue présente le bilan diagnostique à pratiquer chez un patient avec suspicion d'encéphalite virale.

INTRODUCTION

Une encéphalite est caractérisée par un processus aigu et inflammatoire qui affecte le parenchyme du système nerveux central et qui est associé à des signes de dysfonction cérébrale.¹ Les causes infectieuses d'encéphalite sont fréquentes, et parmi elles, les virus occupent une place prépondérante. Aussi bien une primo-infection qu'une réactivation virale peut causer une encéphalite virale. La recherche de l'agent étiologique d'une encéphalite doit être dirigée en fonction du contexte clinique (immunité de l'hôte, contacts animaux, voyages, etc.). On observe le plus souvent une inflammation des méninges associée à l'encéphalite, raison pour laquelle on parle volontiers de méningo-encéphalite. Lorsqu'une atteinte médullaire est présente, le terme de méningo-encéphalo-myélite est alors retenu. Dans un but de simplification, on utilisera dans cet article le terme d'encéphalite lorsque les manifestations cliniques et physiopathologiques se manifestent avant tout par une atteinte du système nerveux central. La situation particulière des encéphalites chez l'enfant ne sera pas traitée dans cette revue.

ENCÉPHALITE VIRALE : UNE URGENGE MÉDICALE

Au contraire de la méningite virale, souvent bénigne et ne nécessitant que rarement un traitement, l'encéphalite virale est toujours une urgence neurologique. L'encéphalite se distingue de la méningite (fièvre et des signes méningés) par la présence de tout signe clinique suggérant une atteinte de l'encéphale, pouvant se traduire par des troubles cognitifs, du langage, du comportement, un état confusionnel, une anomalie focale à l'examen neurologique ainsi que des crises d'épilepsie. L'urgence concerne essentiellement les étiologies herpétiques ou zostériennes qui nécessitent qu'un traitement antiviral (en général aciclovir par voie intraveineuse) soit débuté en urgence. Si certains virus n'ont pas de traitement à disposition, il ne faut pas oublier que des étiologies bactériennes (*Listeria*, maladie de Lyme) ou parasitaires (toxoplasmose) peuvent mimer un tableau clinique et biologique suggestif d'encéphalite virale, raison pour laquelle ces étiologies sont incluses dans le tableau.

DIAGNOSTIC DIFFÉRENTIEL

Lorsque l'on évalue un patient avec suspicion d'encéphalite virale, il faut garder en mémoire que la cause n'est pas toujours infectieuse. Par exemple, une sclérose en plaques de début atypique ou pseudo-tumorale, une encéphalomyélite aiguë disséminée (ADEM) ainsi qu'un syndrome paranéoplasique peuvent mimer les signes d'une encéphalite virale. D'autres affections autoimmunes peuvent causer une encéphalite limbique, c'est-à-dire touchant les lobes temporaux et causant une atteinte neuropsychologique caractérisée par des troubles mnésiques et du comportement ainsi que des crises comitiales (voir article «Autoanticorps en neurologie» dans ce numéro, p. 942). Les moyens permettant de poser le diagnostic d'une encéphalite virale, en plus des éléments cliniques, radiologiques (IRM), électrophysiologiques (EEG) et biologiques reposent sur la détection de matériel génétique viral (ADN ou ARN) par *polymerase chain reaction* (RT-PCR ou PCR) dans le liquide céphalo-rachidien (LCR) et sur les sérologies sériques (dans certains cas aussi dans le LCR). Les cultures virales ne sont effectuées qu'exceptionnellement de nos jours.

APPROCHE DIAGNOSTIQUE

La recherche étiologique des encéphalites virales est souvent frustrante puisque l'agent responsable d'une encéphalite infectieuse n'est retrouvé que dans un maximum de 50% des cas (la plupart du temps < 30%).^{1,2} Plusieurs raisons peuvent expliquer ce faible taux de confirmation étiologique :

- La PCR offre un rendement maximal lorsqu'elle est effectuée dans une période qui s'étend de trois à quatorze jours après le début des symptômes. La sensibilité de ce test baisse significativement s'il est effectué soit avant, soit après cette fenêtre de temps.

- Même dans les meilleures conditions possibles, la sensibilité (au contraire de la spécificité) des PCR pour certains virus n'est pas toujours optimale. La virémie potentiellement détectable est souvent passagère et la PCR faite dans le LCR ne teste qu'indirectement la dissémination hémato-encéphalique des virus.

- Les PCR pour certains virus ne sont pas facilement accessibles en routine et ces virus ne sont la plupart du temps recherchés que par sérologies. A ce titre, on peut citer l'exemple du *Flavivirus* responsable de l'encéphalite à tiques, anciennement appelée encéphalite verno-estivale.³

- Certains virus responsables d'encéphalites sont encore inconnus.

- Enfin, il n'est pas toujours possible d'identifier un virus car parfois il s'agit non pas d'une encéphalite infectieuse proprement dite mais d'une encéphalite postinfectieuse. Dans ce cas, la réponse immunologique spécifique pour un virus donné va entraîner plus de dégâts que l'infection elle-même. Ce phénomène est généralement expliqué par une similitude entre certains épitopes du virus et des épitopes de protéines du système nerveux central, d'où la reconnaissance inappropriée d'antigènes du soi (phénomène dit de mimique moléculaire).⁴ L'exemple classique d'une encéphalopathie déclenchée par un virus (ou postvaccination) et médiée par l'immunité est l'ADEM. Une ADEM peut être très difficile à distinguer d'une encéphalite virale

le authentique puisque, dans les deux cas, le tableau clinique est semblable et l'on retrouve une relation entre une manifestation infectieuse (par exemple infections des voies aériennes supérieures) et la survenue des troubles neurologiques.^{5,6}

LIMITATION DU BILAN ÉTIOLOGIQUE ?

Il est évident qu'en pratique clinique, il est inutile de rechercher tous les virus pour lesquels on dispose d'un test diagnostique, soit parce que le résultat d'un tel test n'aura pas de répercussion thérapeutique soit parce que la probabilité qu'il s'agisse de tel ou tel virus est faible a priori. L'exemple des entérovirus situe bien ce contexte. Près de 10% des encéphalites virales peuvent être attribuées aux entérovirus.^{2,7} La PCR pour l'entérovirus effectuée dans le LCR d'un adulte immunocompétent permet de confirmer le diagnostic étiologique. Doit-on faire cette PCR sachant l'absence de possibilités thérapeutiques évidentes (nb : dans de très rares cas, le pléconaril a été essayé) ? Le pragmatisme clinique prônerait l'abstention diagnostique, cependant chaque étiologie démontrée permet également d'écartier les autres hypothèses diagnostiques tant virales qu'autoimmunes modifiant ainsi les options thérapeutiques en cours et autorisant l'arrêt de tout traitement antiviral ou antibiotique inutile. Dans ce sens, le choix de tester ou non des pistes étiologiques non pourvues de thérapie ciblée reste ouvert.

Il est également utile de rappeler qu'un LCR normal (par exemple : globules blancs $\leq 5/\text{mm}^3$) ne permet pas formellement d'exclure une encéphalite virale. Toute suspicion clinique et paraclinique (par exemple : IRM avec lésions suggestives prenant le contraste) d'encéphalite virale doit être bilantée comme telle, même si le LCR est en apparence normal. Une étude récente sur 787 LCR de patients avec suspicion d'encéphalite révèle que dans > 50% des LCR pour lesquels une PCR a révélé la présence d'un virus, aucune leucorachie n'était retrouvée, ceci sans différence liée au status immun des patients. Dans la même étude, 34% des patients avec PCR positive sans leucorachie avaient également une protéinorachie normale.²

Comme dans toute pathologie infectieuse, le contexte du patient est crucial et aidera à cibler les investigations : le patient revient-il des tropiques ou de zones endémiques ? Est-il en contact avec des tiques ou des animaux (travailleur forestier, fermier) ? Est-il immunosupprimé ? La **figure 1** permet de voir quels sont les germes à rechercher en fonction du contexte clinique. Dans cette figure, afin d'être exhaustifs, nous avons indiqué non seulement les virus, mais aussi certaines bactéries et parasites lorsque ceux-ci peuvent donner un tableau d'encéphalite virale. Finalement, il faut également tenir compte de l'aspect saisonnier des virus, comme par exemple pour l'encéphalite à tique (verno-estivale) et l'encéphalite à entérovirus (estivale).

IMPORTANCE DU CONTEXTE CLINIQUE

Le contexte clinique, environnemental et immun du patient est essentiel afin de mieux cibler les investigations à effectuer.



Encéphalite sporadique affectant l'hôte immunocompétent

L'encéphalite herpétique (herpès 1, 2 – HSV 1-2) est l'encéphalite cruciale qu'il convient de suspecter pour chaque cas clinique suggérant une encéphalite, car elle peut survenir sporadiquement chez un individu immunocompétent. Cette encéphalite a un pronostic catastrophique avec une mortalité de > 70% si elle est non traitée.⁸ L'HSV-1 a un tropisme cérébral (encéphalite) et est nettement plus fréquente que l'HSV-2 dont la dissémination est plutôt médullaire (myélite). Relevons également qu'il s'agit la plupart du temps d'une réactivation du HSV (plutôt qu'une primo-infection) et que l'aide des sérologies reste souvent limitée, au contraire de la PCR qui permet souvent de faire le diagnostic. Aux HSV 1-2 s'associe le *Varicella zoster virus* (VZV ou herpès type 3) qui peut également survenir chez des hôtes immunocompétents, notamment lors de primo-infections chez l'adulte. Dans ce bilan de base, il convient également de rechercher une encéphalite à entérovirus (en particulier la souche pathogène 71), l'encéphalite à tiques, ainsi que le VIH qui peut se présenter cliniquement par une encéphalite lors de la séroconversion (figure 1).

Encéphalite de retour de voyage

La figure 1 détaille des virus endémiques dans certaines régions du globe et qui sont connus comme responsables d'encéphalites (liste non exhaustive).

Encéphalites affectant l'hôte immunosupprimé

Plusieurs agents infectieux, en plus de ceux investigués chez le patient immunocompétent, sont à rechercher lorsque l'encéphalite survient chez un patient immunosupprimé. Le bilan doit alors également inclure le cytomégalovirus (CMV), la toxoplasmose, le virus d'Epstein-Barr (EBV), l'herpès virus type 6 (HHV-6) et le virus JC (*John Cunningham virus* – JCV). Ces deux derniers virus sont détaillés ci-dessous.

Encéphalite à HHV-6

Le virus humain herpès 6 est un membre des β -herpès (*Roseolovirus*) dont fait également partie le CMV.⁹ La réactivation du virus HHV-6 est retrouvée chez > 40% des patients en cours de transplantation hématopoïétique. Il existe deux sous-types de virus HHV-6 (variantes A et B) qui partagent une homologie de structure d'environ 90% mais dont l'épidémiologie varie considérablement. La variante B est retrouvée dans la majorité des primo-infections chez l'enfant et est l'agent responsable de la roséole (exanthème subit, sixième maladie). Il est une cause fréquente d'encéphalite à HHV-6 chez l'hôte immunosupprimé.¹⁰ Au contraire, la variante A du HHV-6 n'est pas encore rattachée à un syndrome clinique clairement défini. La variante A possède la particularité d'être plus neurotropicque que la variante B,¹¹ elle peut également être responsable d'encéphalite chez des hôtes immunocompétents¹² et peut se retrouver associée

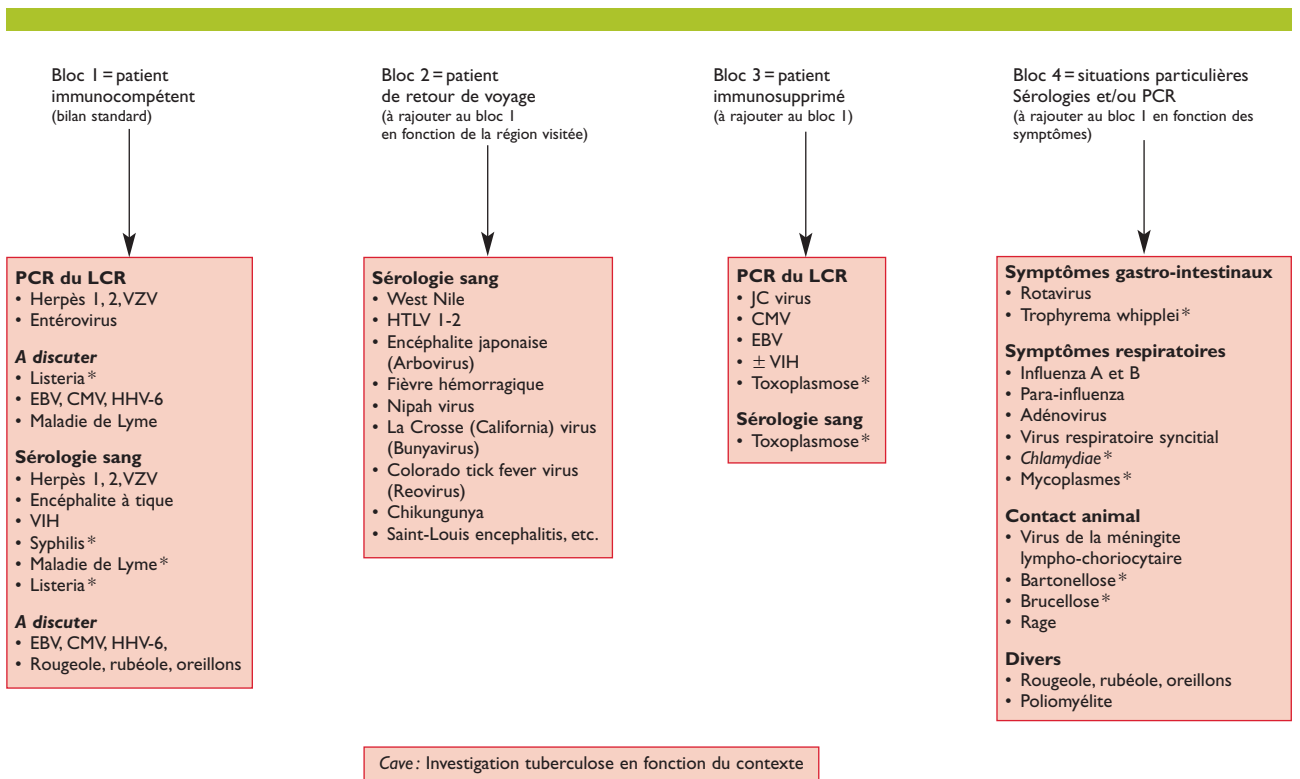


Figure 1. Agents infectieux étiologiques d'encéphalites aiguës à rechercher en fonction du contexte clinique

(Liste non exhaustive).

PCR: polymerase chain reaction; LCR: liquide céphalo-rachidien; VZV: Varicella zoster virus; EBV: virus d'Epstein-Barr; CMV: cytomégalovirus; HHV-6: herpès virus type 6; JCV: John Cunningham virus; HTLV 1-2: virus T-lymphotropique humain 1-2.

*Bactérie ou parasite pouvant mimer cliniquement et biologiquement une encéphalite virale.



à d'autres syndromes neurologiques.¹³ Le diagnostic étiologique des deux variantes de l'HHV-6 reste difficile par le fait que les techniques de détection classiques (Elisa, *Western-blot*, immunofluorescence indirecte) ne permettent pas de les différencier. En pratique courante, seule la PCR spécifique permet de distinguer les variantes A et B du virus HHV-6.

Leucoencéphalopathie multifocale progressive

Le polyomavirus JC est l'agent de la leucoencéphalopathie multifocale progressive (LEMP). Plus de 80% de la population adulte est infectée par ce virus qui séjourne sous forme latente dans les reins et la moelle osseuse. Ce n'est qu'à l'occasion d'une immunosuppression sévère que ce virus peut se réactiver, migrer dans le cerveau et y exercer sa neurovirulence sous forme d'infection lytique des oligodendrocytes. La LEMP se caractérise par une encéphalite subaiguë (évolution sur des semaines), atteignant essentiellement la substance blanche, et conduisant au décès chez 90% des patients en l'absence de traitement. Cette maladie affecte 5% des patients avec sida, mais seulement 0,1% des patients immunosupprimés pour une autre raison que le VIH (leucémies, lymphomes, traitement immunosuppresseur, etc.), ce qui suggère qu'il existe une synergie entre le virus JC et le VIH. Le diagnostic repose sur la clinique (hémianopsie, hémiparésie, troubles cognitifs d'évolution subaiguë), la neuroimagerie (hyperintensités T2 à l'IRM, sans effet de masse, sans prise de contraste) et la détection de l'ADN codant pour le virus JC détecté dans le LCR par PCR.¹⁴ Chez les patients VIH+ avec LEMP, le traitement consiste à introduire une trithérapie antirétrovirale, si possible composée de molécules traversant facilement la barrière hémato-encéphalique; chez les patients non infectés par le VIH, le seul traitement efficace consiste à diminuer la source d'immunosuppression, ce qui n'est bien entendu pas toujours possible. La capacité du patient à élaborer une réponse immune cellulaire spécifique contre le virus conditionne le pronostic.¹⁵

Encéphalite infectieuse non virale

Les germes non viraux mimant le plus souvent une encéphalite virale, tant sur le plan clinique que biologique (leucorachie modérée (< 500 GB) avec prédominance monolymphocytaire), incluent la *Listeria*, la maladie de Lyme (*Borrelia burgdorferi*), la tuberculose, la syphilis, la toxoplasmose, les mycoplasmes et les *Chlamydiae*.

Encéphalite postinfectieuse

L'encéphalopathie sévère postmononucléose infectieuse à EBV est une cause classique d'encéphalite postinfectieuse. L'EBV est un virus qui infecte les lymphocytes B de manière latente chez 90% de la population. Il n'est pas neurotropic en tant que tel, mais vu qu'il infecte de manière latente les lymphocytes B et que ces derniers peuvent se rendre dans le système nerveux central, EBV occasionne parfois des troubles neurologiques, dont des encéphalites. Les auteurs sont partagés quant au mécanisme de ces encéphalites: infection cytolytique classique¹⁶ ou dommages collatéraux dus à une réaction inflammatoire de l'hôte trop importante?¹⁷ Nous avons eu l'occasion de traiter un jeune

patient qui, une dizaine de jours après une mononucléose infectieuse à EBV, a présenté des manifestations neurologiques extrêmement sévères sous forme d'état de mal épileptique avec hypertension intracrânienne. Après un traitement symptomatique très agressif (craniectomie, coma barbiturique, etc.), l'évolution fut spectaculaire sans aucune séquelle neurologique. De manière surprenante, EBV n'a pu être détecté dans le LCR ni par PCR, ni par sérologies. En revanche, le patient a présenté une forte réaction immunitaire contre une protéine de myéline (*myelin oligodendrocytes glycoprotein* – MOG) qui a diminué au fur et à mesure que son état s'améliorait.¹⁸ Cet exemple illustre clairement que même si un virus n'est pas détecté dans le LCR d'un patient avec encéphalite, cela n'exclut pas que ce virus soit responsable, par un mécanisme indirect, de troubles neurologiques.

Encéphalites émergentes: l'exemple de l'encéphalite à tiques

L'encéphalite à tiques (TBE), autrefois cantonnée aux steppes russes et à la Scandinavie, est devenue endémique dans une grande partie de l'Europe occidentale. L'agent de cette maladie est un *Flavivirus*, lui-même transmis à l'homme par une tique *Ixodes* spp. Il existe différents sous-types de virus avec des degrés de virulence variables. En Europe, Russie non comprise, 3000 patients par an sont hospitalisés à cause de la TBE. En Suisse, 259 cas ont été recensés en 2006, contre 26 en 1990.³ Les changements climatiques ainsi que l'augmentation des activités de loisirs en plein air semblent expliquer l'incidence croissante de cette infection. En Suisse romande, elle sévit tout le long du Jura, jusque dans la plaine de l'Orbe. A noter que cette zone correspond à la zone d'endémie de la maladie de Lyme (aussi transmise par les tiques *Ixodes* spp, mais dont la bactérie *Borrelia burgdorferi* est l'agent). La maladie se déroule en deux phases: d'abord un syndrome grippal, puis après environ une semaine libre de symptômes, surviennent les troubles neurologiques sous forme de méningite, méningo-encéphalite parfois accompagnée d'une myélite, voire d'une myéloradiculite. Seule la moitié des patients infectés présente des symptômes neurologiques. La maladie est mortelle chez 1% des patients mais est compliquée, chez un tiers, par des séquelles à long terme, principalement sous forme de troubles cognitifs. Le diagnostic est essentiellement réalisé par une sérologie sanguine. Il n'existe pas de traitement spécifique, en revanche, un vaccin efficace est disponible. Ses indications autrefois réservées aux forestiers et chasseurs s'élargissent pour inclure maintenant les habitants des zones d'endémie et toute personne susceptible d'exercer certaines activités de loisirs dans ces zones.¹⁹ Ce vaccin est actuellement recommandé pour toutes les personnes, généralement dès l'âge de six ans, qui habitent ou séjournent temporairement dans des régions comportant des foyers naturels (site internet OFSP: www.bag.admin.ch/themen/medizin/00682/00684/01069/index.html?lang=fr).

TRAITEMENT

Basé sur des recommandations de classe A (*evidence class II*), l'aciclovir est le traitement de choix pour les encépha-



lites à herpès simplex et peut également être efficace pour les encéphalites à VZV (*evidence class VI*). Le ganciclovir ou le foscarnet sont en général recommandés pour les encéphalites à β -herpès (CMV et HHV-6) (*evidence class VI*). Finalement, le pléconaril a été utilisé dans de rares cas d'encéphalites à entérovirus.²⁰ L'utilisation de stéroïdes comme traitement adjuvant reste controversée, avec l'exception de certains cas de vasculites secondaires.⁷

CONCLUSION

Les encéphalites virales sont des urgences médicales. Le type d'atteinte cérébrale et médullaire ainsi que le pronostic dépendent du pathogène impliqué ainsi que du status immunologique du patient. Le diagnostic repose sur l'histoire médicale, l'examen du LCR (signe d'inflammation, recherche du germe par PCR), les sérologies sanguines et l'imagerie. Bien que les thérapies disponibles soient limitées à certains agents viraux, un diagnostic rapide et correct est essentiel afin qu'une thérapie spécifique soit immédiatement introduite, ceci afin de limiter la mortalité et la morbidité. ■

Implications pratiques

- > La recherche étiologique des encéphalites virales est souvent frustrante puisque le germe responsable d'une encéphalite infectieuse n'est retrouvé que dans ~30% des cas
- > Un liquide céphalo-rachidien (LCR) avec moins de cinq leucocytes/mm³ n'écarte pas une encéphalite
- > La recherche de l'agent étiologique d'une encéphalite doit être dirigée en fonction du contexte clinique (immunité de l'hôte, contacts animaux, voyages, etc.).
- > Devant un tableau d'encéphalite, et dans certains cas avant même d'effectuer la ponction lombaire, il convient d'administrer l'aciclovir i.v. En effet, l'encéphalite herpétique peut voir son pronostic spectaculairement amélioré si elle est traitée précocement
- > Au vu de l'augmentation très importante de l'incidence de l'encéphalite à tiques en Suisse, une sérologie pour le *Flavivirus* devrait être réalisée systématiquement

Adresses

Pr Renaud Du Pasquier
Département de médecine
Service de neurologie et service d'immunologie
Pr Pascal Meylan
Institut de microbiologie
CHUV, 1011 Lausanne

Pr Laurent Kaiser
Département de médecine génétique et de laboratoire
Service de médecine de laboratoire et
Service des maladies infectieuses, laboratoire de virologie
Dr Patrice H. Lalive
Département de médecine génétique et de laboratoire
Service de médecine de laboratoire
Département des neurosciences cliniques
Service de neurologie
HUG, 1211 Genève 14
Faculté de médecine, Université de Genève
CMU, 1211 Genève 4

Bibliographie

- Kennedy PG. Viral encephalitis. *J Neurol* 2005;252: 268-72.
- ** Davies NW, Brown LJ, Gonde J, et al. Factors influencing PCR detection of viruses in cerebrospinal fluid of patients with suspected CNS infections. *J Neurol Neurosurg Psychiatry* 2005;76:82-7.
- Lindquist L, Yapalahti O. Tick-borne encephalitis. *Lancet* 2008;371:1861-71.
- Lang HL, Jacobsen H, Ikemizu S, et al. A functional and structural basis for TCR cross-reactivity in multiple sclerosis. *Nat Immunol* 2002;3:940-3.
- Schwarz S, Mohr A, Knauth M, et al. Acute disseminated encephalomyelitis: A follow-up study of 40 adult patients. *Neurology* 2001;56:1313-8.
- * Menge T, Hemmer B, Nessler S, et al. Acute disseminated encephalomyelitis: An update. *Arch Neurol* 2005;62:1673-80.
- Steiner I, Budka H, Chaudhuri A, et al. Viral encephalitis: A review of diagnostic methods and guidelines for management. *Eur J Neurol* 2005;12:331-43.
- Whitley RJ, Gnann JW. Viral encephalitis: Familiar infections and emerging pathogens. *Lancet* 2002;359: 507-13.
- Zerr DM. Human herpesvirus 6: A clinical update. *Herpes* 2006;13:20-4.
- Gilden DH, Mahalingam R, Cohrs RJ, Tyler KL. Herpesvirus infections of the nervous system. *Nat Clin Pract Neurol* 2007;3:82-94.
- Gardell JL, Dazin P, Islar J, et al. Apoptotic effects of Human Herpesvirus-6A on glia and neurons as potential triggers for central nervous system autoimmunity. *J Clin Virol* 2006;37(Suppl. 1):S11-16.
- Pot C, Burkhard PR, Villard J, et al. Human herpesvirus-6 variant A encephalomyelitis. *Neurology* 2008;70: 974-6.
- Emond H, Schnorf H, Poloni C, et al. Syndrome of transient headache and neurological deficits with CSF lymphocytosis (HaNDL) associated with recent human herpesvirus-6 infection. *Cephalalgia* 2009;29:487-91.
- Koralnik JJ. Progressive multifocal leukoencephalopathy revisited: Has the disease outgrown its name? *Ann Neurol* 2006;60:162-73.
- Du Pasquier RA, Kuroda MJ, Zheng Y, et al. A prospective study demonstrates an association between JC virus-specific cytotoxic T lymphocytes and the early control of progressive multifocal leukoencephalopathy. *Brain* 2004;127:1970-8.
- Tselis A, Duman R, Storch GA, Lisak RP. Epstein-Barr virus encephalomyelitis diagnosed by polymerase chain reaction: Detection of the genome in the CSF. *Neurology* 1997;48:1351-5.
- Hoover SE, Ross JP, Cohen JL. Epstein-Barr Virus. Infections of the central nervous system. Philadelphia: Lippincott Williams & Wilkins, 2004:175-83.
- Jilek S, Kuhle J, Meylan P, et al. Severe post-EBV encephalopathy associated with myelin oligodendrocyte glycoprotein-specific immune response. *J Neuroimmunol* 2007;192:192-7.
- OFSP. Recommandations pour la vaccination contre l'encéphalite à tiques. 27 mars 2006; Bulletin 13.
- Rotbart HA, Webster AD. Treatment of potentially life-threatening enterovirus infections with pleconaril. *Clin Infect Dis* 2001;32:228-35.

* à lire
** à lire absolument