

RECOMMANDATION POUR LA PRATIQUE CLINIQUE

Prise en charge des épistaxis de l'adulte



Participants

Promoteur:

Société Française d'Oto-Rhino-Laryngologie
et de Chirurgie de la Face et du Cou

Avec :

Société Française de Cardiologie
Société Française d'Hématologie
Société Française de Neuroradiologie

COMITE D'ORGANISATION

Pr Olivier MALARD, ORL, Nantes

Pr Louis CRAMPETTE, ORL, Montpellier

Pr Vincent COULOIGNER, Dr Sophie TRONCHE, Société Française d'ORL & CFC

GROUPE DE TRAVAIL

Président :

Pr Olivier MALARD, ORL, Nantes

Vice-Président :

Pr Louis CRAMPETTE, ORL, Montpellier

Dr Michaël ACHACHE ORL, Marseille

Dr My Youssef ALAOUI LAMRANI, Neuradiologie, Paris

Dr Laurent ARDILLON, Hématologue, Tours

Pr Emmanuel BABIN, ORL, Caen

Dr Claire BAL DIT SOLLIER, Hématologue, Paris

Dr Emilie BEQUIGNON, ORL, Créteil

Dr Michel BORSIK, ORL, Compiègne

Pr Laurent CASTILLO, ORL, Nice

Pr André COSTE ORL, Creteil

Pr Christian DEBRY, ORL, Strasbourg

Pr Patrick DESSI, ORL, Marseille

Pr Ludovic DROUET, Hématologue, Paris

Pr Xavier DUFOUR, ORL, Poitiers

Pr Sophie DUPUIS-GIROD, Génétique, Lyon

Dr Frédéric FAURE, ORL, Lyon

Dr Patrice GALLET, ORL, Nancy

Dr Romain GULDMAN, ORL, Strasbourg

Pr Emmanuel HOUDART, Neuroradiologie, Paris

Pr Roger JANKOWSKI, ORL, Nancy

Pr Franck JEGOUX, ORL Rennes

Dr Sylvie LEBLE, ORL, Rennes

Dr Justin MICHEL, ORL, Marseille

Dr Geoffrey MORTUAIRE, ORL, Lille

Dr Emmanuelle MOUCHON, ORL, Toulouse

Dr Cyril PAGE, ORL, Amiens

Dr Virginie PRULIERE ESCABASSE, ORL, Créteil

Dr Laetitia ROBARD, ORL, Caen

Dr Allan ROUX, ORL, Tours

Dr Jean Pierre SAINT MAURICE, Neuroradiologie, Paris
Dr Gabrielle SARLON, Cardiologue, Marseille
Pr Vladimir, STRUNSKI, ORL, Amiens
Dr Vincent TREVILLOT, ORL, Montpellier
Dr Benjamin VERILLAUD, ORL, Lille
Dr Pierre VIRONNEAU, ORL, Paris

GROUPE DE RELECTURE

Dr Jean Jacques BRAUN, ORL, Strasbourg
Pr Hubert DESAL, Neuroradiologie, Nantes
Dr David EBBO, ORL, Paris
Dr Michel HANAU, ORL, Amiens
Pr Sylvain MORINIERE, ORL, Tours
Pr Christian RIGHINI, ORL, Grenoble
Dr Jean Paul TRIJOLET, ORL, La Rochelle

**Organisation : Société Française d'Oto-Rhino-Laryngologie
et de Chirurgie de la Face et du Cou**

1 PRISE EN CHARGE DES ÉPISTAXIS DE L'ADULTE EN PREMIÈRE INTENTION	6
1.1 Evaluation de la gravité, mesures de réanimation, critères transfusionnels, modalités de surveillance (à domicile ou en hospitalisation)	6
1.2 Traitement de première intention	7
1.3 Recommandations sur la prise en charge des épistaxis de l'adulte en première intention.....	9
1.3.1 Indications des différents tamponnements.....	10
1.3.2 Gestion et prévention des complications, antibioprophylaxie	13
2 PRISE EN CHARGE DES ÉPISTAXIS DE L'ADULTE EN DEUXIÈME INTENTION	14
2.1 Embolisation.....	14
2.2 Traitements chirurgicaux.....	15
2.3 Contrôle d'autres artères	15
2.4 Indications thérapeutiques	16
3 PRISE EN CHARGE SPÉCIFIQUE DES ÉPISTAXIS DANS LE CADRE D'UNE MALADIE DE RENDU-OSLER	17
3.1 Angiomatose de Rendu-Osler.....	17
3.1.1 La maladie	18
3.1.2 Rôle du centre de référence	19
3.2 Prise en charge spécifique maladie de Rendu-Osler	22
3.2.1 Le saignement aigu.....	22
3.2.2 Le saignement chronique.....	23
4 ÉPISTAXIS ET HTA	27
4.1 Influence de l'HTA sur le risque de survenue d'épistaxis	27
4.2 Influence de l'HTA sur la gravité de l'épistaxis.....	27
5 ÉPISTAXIS ET TRAITEMENTS ANTITHROMBOTIQUES	28
5.1 Patient sous AAP	28
5.2 Patient sous AVK	29
5.3 Patient sous AOD.....	32

METHODOLOGIE

Les recommandations proposées ont été classées en grade A, B ou C selon un **niveau de preuve scientifique décroissant, en accord avec le guide d'analyse de la littérature et de gradation des recommandations, publié par l'ANAES (Janvier 2000)** :

CORRESPONDANCE ENTRE **L'ÉVALUATION DE LA LITTÉRATURE** ET LE GRADE DES RECOMMANDATIONS

(grille adaptée Score de Sackett)

Niveau de preuve scientifique fourni par la littérature	Force des recommandations
-----	-----
TEXTE : Argumentaire	Recommandation

Niveau 1	
Essais comparatifs randomisés de forte puissance	Grade A
Méta-analyse d'essais comparatifs randomisés	
Analyse de décision basée sur des études bien menées	Preuve scientifique établie

Niveau 2	
Essais comparatifs randomisés de faible puissance	Grade B
Etudes comparatives non randomisées bien menées	
Etudes de cohorte	Présomption scientifique

Niveau 3	
Etudes cas-témoins	
Essais comparatifs avec série historique	Grade C

Niveau 4	
Etudes comparatives comportant des biais importants	Faible niveau de preuve scientifique
Etudes rétrospectives	
Séries de cas	
Etudes épidémiologiques descriptives (transversale, longitudinale)	

Toute autre publication (cas report, avis d'expert, etc)	
Aucune publication	Accord professionnel *

*En l'absence de précision, les recommandations proposées correspondront à un accord professionnel.

Cette classification a pour but d'explicitier les bases des recommandations. L'absence de niveau de preuve doit inciter à engager des études complémentaires lorsque cela est possible.

Cependant, l'absence de niveau de preuve ne signifie pas que les recommandations élaborées ne sont pas pertinentes et utiles (exemple de l'efficacité de la mastectomie dans le cancer du sein, des antibiotiques dans l'angine,...).

D'après le Guide d'analyse de la littérature et gradation des recommandations ANAES / Janvier 2000

LISTE DES ABREVIATIONS

AAP : Anti-Agrégant-Plaquettaire
AC : Anti-Coagulant
AMM : Autorisation de Mise sur le Marché
AMRO : Association Malades Rendu Osler
AVK : Anti-Vitamine K
AOD ou NACO : Anticoagulant Oral Direct ou Nouveaux Anticoagulants Oraux
CCP : Culot de Concentré Plaquettaire
CIVD : Coagulation Intravasculaire Disséminée
CGR : Culot Globulaire Rouge
DMLA : Dégénérescence Maculaire Liée à l'Age
ESS : Epistaxis Severity Score
HHT : Hereditary Hemorrhagic Telangiectasia
HBPM : Hémoglobine de Bas Poids Moléculaire
IMRT : Intensity Modulated Radiation Therapy
MAV : Malformation Artérioveineuse
PFC : Plasma Frais Congelé
PPSB : Prothrombine Proconvertine (facteur) Stuart (facteur antihémophilique) B = complexe prothrombinique humain
TDM : Tomodensitométrie
TGF- α : Transforming Growth Factor de type alpha
TNF / α : Tumor Necrosis Factor
VEGF : Vascular Endothelial Growth Factor

1 **Prise en charge des épistaxis de l'adulte en première intention**

1.1 **Evaluation de la gravité, mesures de réanimation, critères transfusionnels, modalités de surveillance (à domicile ou en hospitalisation)**

Devant toute épistaxis, il est indispensable **d'en** apprécier sa sévérité et son retentissement **sur l'état** général du patient et de contrôler le saignement

La sévérité d'une épistaxis est évaluée sur des critères cliniques, hémodynamiques et biologiques.

- Une épistaxis antéro-postérieure **d'emblée et/ou bilatérale est en faveur d'une épistaxis sévère et doit faire rechercher des signes évocateurs d'un choc hypovolémique.**
- Le choc hémorragique est une hypovolémie absolue secondaire à une perte brutale et importante de la masse sanguine également **responsable d'une anémie aiguë [1 - 3]** (accord professionnel).

Le diagnostic d'état de choc sera porté sur l'association des signes suivants [4] (niveau de preuve 4) :

- Hypotension artérielle (pression artérielle systolique <80 mmHg, avec différentielle pincée)
- Tachycardie

- Troubles de la conscience et/ou une polypnée et/ou une cyanose des lèvres et des extrémités et/ou des marbrures

Devant des signes d'épistaxis sévère le bilan biologique minimal comprend :

- Hémogramme
- TP-INR, TCA, fibrinogène
- Groupe Rh, RAI
- Ionogramme sanguin, créatininémie

Les examens visant à apprécier le retentissement systémique du choc seront définis par le réanimateur.

La transfusion est rare mais parfois obligatoire. [5-7] (accord professionnel) [8] (niveau de preuve 2).

Il est proposé de transfuser les patients ayant une anémie aiguë, après correction de l'hypovolémie, à partir de 7 g/dL et à partir de 10 g/dL chez les patients souffrant d'une insuffisance coronaire aiguë.

Recommandation 1

Devant toute épistaxis **sévère, il est recommandé d'évaluer la gravité et de rechercher** des signes clinico-biologiques de choc hémorragique (Accord professionnel)

Le bilan biologique du retentissement hémorragique (hémogramme) et un bilan pré transfusionnel (groupage sanguin, rhésus, RAI) sont indispensables (Grade C).

Recommandation 2

Devant un choc hémorragique, une prise en charge en réanimation est recommandée (Accord professionnel).

Recommandation 3

Il est recommandé de proposer une transfusion sanguine si le taux d'hémoglobine est inférieur à 7 g/dL y compris chez les patients ayant une cardiopathie chronique équilibrée et à 10 g/dL chez les patients souffrant d'une insuffisance coronarienne aiguë (Grade B).

Recommandation 4

Il est recommandé d'hospitaliser les patients présentant une épistaxis sévère ou récidivante, ou nécessitant une transfusion et/ou ayant une comorbidité coronarienne et/ou présentant des difficultés de surveillance à domicile (âge, isolement, précarité). (Accord professionnel).

1.2 Traitement de première intention

La plupart des épistaxis sont spontanément résolutive ou s'arrêtent avec des simples mesures telles que le mouchage et la compression bidigitale, mais les épistaxis récurrentes légères, nécessitent une prise en charge ORL spécialisée du fait de leur résolution possible grâce à « des petits gestes locaux hémostatiques ».

La prise en charge de l'épistaxis chez l'adulte diffère de la présence ou non d'un saignement actif au moment de la consultation.

Dans 80% des cas les épistaxis ont une origine antérieure accessible à un geste local [9] (accord professionnel).

Quelle que soit l'origine de l'épistaxis, deux gestes sont systématiques :

- Le nettoyage de la (ou les) fosse(s) nasale(s) en les débarrassant des caillots qui entretiennent le saignement par fibrinolyse locale, soit par mouchage, soit par aspiration;
- La compression bidigitale (entre pouce et index) prolongée (10 minutes).

Recommandation 5

Il est recommandé d'informer clairement le patient des gestes à réaliser en cas d'épistaxis à domicile : mouchage, position de tête surélevée avec tête légèrement penchée en avant, compression bidigitale antérieure de 10 minutes « montre en main » (Accord professionnel).

Si ces premières mesures sont insuffisantes et si le site antérieur du saignement est bien visible une cautérisation doit être envisagée.

- **L'Anesthésie locale préalable au geste hémostatique**

L'anesthésie et la rétraction de la muqueuse nasale sont réalisées à l'aide de mèches imprégnées de Lidocaïne à 5 pour cent et de Naphazoline (Xylocaïne Naphazolinée®) laissées en place, sans dépasser 30 minutes en raison du passage systémique. La lidocaïne est contre- indiquée en cas d'épilepsie non contrôlée par un traitement. Bien que des études spécifiques d'interactions n'aient pas été effectuées entre la lidocaïne et les anti-arythmiques de classe III, l'utilisation concomitante de ces deux produits doit être réalisée avec précaution. La Lidocaïne seule peut être utilisée au cours de la grossesse quel qu'en soit le terme.

L'anesthésie locale associée à la vasoconstriction suffit dans bien des cas à arrêter l'hémorragie et facilitent l'examen et les manœuvres ultérieures si nécessaire, notamment l'endoscopie, geste essentiel qui permet d'identifier dans plus de 70% des cas le site du saignement [10] (accord professionnel). [11] (niveau de preuve 3).

Recommandation 6

Il est recommandé d'effectuer une anesthésie locale avec vasoconstriction en l'absence de contre-indication avant la réalisation de gestes nasaux à visée diagnostique et thérapeutique en cas de saignement persistant (Accord professionnel).

Recommandation 7

Même en présence d'une ectasie de la tache vasculaire, il est recommandé de réaliser une endoscopie des fosses nasales à la recherche d'une cause de saignement associée et pour guider le traitement. (Grade C).

- La cautérisation chimique à la boule ou au bâtonnet de nitrate d'argent est moins agressive pour la muqueuse que l'acide chromique ou que l'acide trichloroacétique. La cautérisation chimique ne peut concerner que la tache vasculaire, [9] (accord professionnel).
- La cautérisation électrique se pratique avec une électrode mono ou bipolaire [12] (accord professionnel).
- **Le risque d'une perforation septale après cautérisation bilatérale est controversé.** Certains auteurs pratiquent la cautérisation chimique bilatérale sans observer de perforation [13] (niveau de preuve 3). **Il n'a pas été démontré que l'électrocoagulation bilatérale soit sans complication ; il est prudent de ne pas la réaliser de façon simultanée** (accord professionnel).

La pommade H.E.C® est également fréquemment utilisée pour le traitement local d'appoint des épistaxis légères (tube de 25 g, non remboursé). Elle est hémostatique, protectrice et calmante. Elle ne doit pas être utilisée en cas **d'allergie à l'un des constituants** de la pommade, notamment pyrazolés, baume du Pérou, graisse de laine ou lanoline ou en cas de lésions nasales infectées. Il faut éviter l'usage prolongé de ce médicament. Par ailleurs, l'effet de ce médicament pendant la grossesse ou l'allaitement est mal connu.

Après cautérisation, l'humidification (sérum physiologique) et la lubrification (pommades) sont proposées pour limiter la formation de croûtes et favoriser la cicatrisation.

Dans plusieurs revues de la littérature publiées récemment, la cautérisation d'un site de saignement identifié est préconisée comme la prise en charge optimale des **épistaxis de l'adulte [9, 14]** (accord professionnel). Supriya et al [15] (niveau de preuve 4) prône la résolution totale des épistaxis antérieures grâce à la cautérisation dans une étude menée sur 100 admissions consécutives.

Chez l'adulte, dans de nombreux centres, la cautérisation électrique est pratiquée en première intention, Soyka et al. [16] (niveau de preuve 2) rapportent un taux **d'échec significativement** plus bas avec la cautérisation électrique comparativement à la cautérisation chimique (12% contre 22%) à 1 mois du geste hémostatique. A la phase aiguë, la pince bipolaire semble plus pratique **d'utilisation que le nitrate d'argent sur** un site de saignement actif, [14] (accord professionnel). La principale limite à son utilisation est son manque de **disponibilité dans les services d'urgence.**

Recommandation 8

Il est recommandé en cas de saignement de la tache vasculaire de réaliser une cautérisation chimique (**Accord professionnel**). **En cas d'échec ou d'une autre localisation** du saignement, on utilisera une cautérisation électrique (Grade B). Il est prudent de ne pas la réaliser de façon bilatérale et simultanée (Accord professionnel).

1.3 Recommandations sur la prise en charge des épistaxis de l'adulte en première intention

Recommandation 9

Il est recommandé de procéder au tamponnement antérieur des fosses nasales en cas **d'échec du traitement de première intention ou d'impossibilité à localiser l'origine précise du saignement par l'endoscopie nasale. Le tamponnement antérieur des fosses nasales** peut être réalisé par un médecin non spécialiste ORL. (Accord professionnel).

Les indications dans la prise en charge des épistaxis dépendent de l'importance du saignement mais également des antécédents du patient et de l'existence de troubles de la coagulation. Le choix du tamponnement utilisé va dépendre des **matériaux disponibles, de l'importance du saignement et du terrain (troubles de la coagulation, maladie de Rendu-Osler...)**. Plusieurs types de tamponnements antérieurs existent; aucun n'a démontré de supériorité en terme d'efficacité sur **l'arrêt du saignement**, [17-19] (niveau de preuve 2).

1.3.1 Indications des différents tamponnements

1.3.1.1 Tamponnements antérieurs

Deux grands types de méchage vont s'opposer, les tamponnements résorbables et non résorbables. Il n'y a pas de différence en termes de risque de synéchie ultérieure entre tampon résorbable et non résorbable [20] (niveau de preuve 2).

1.3.1.1.1 Les tamponnements antérieurs résorbables

Les produits résorbables sont représentés par des mèches hémostatiques résorbables Surgicel®, des éponges en polyuréthane synthétique (Nasopore®) et des colles hémostatiques.

Les éponges en polyuréthane synthétique (Nasopore®) ont montré une excellente efficacité hémostatique en post-opératoire par rapport aux mèches non résorbables (Merocel®) [21, 22] (niveau de preuve 4). Les douleurs post-opératoires sont significativement diminuées par rapport aux mèches classiques non résorbables (Merocel®) [21, 22] (niveau de preuve 4) ; elles respectent mieux l'anatomie et empêcheraient l'obstruction du canal lacrymo-nasal. Il y aurait moins d'épiphora constatée (Merocel®) [21] (niveau de preuve 4).

Les colles hémostatiques n'ayant été évaluées qu'en post opératoire elles n'ont pas l'autorisation de mise sur le marché pour le traitement des épistaxis essentielles.

Toutefois à la fin d'une procédure chirurgicale, dans l'étude de Vaiman, la colle Quixil® aurait une supériorité par rapport au mèche classique (Merocel®) avec une diminution du risque de récurrence de saignement (2-5% VS 23-25% avec le Merocel®) [23] (niveau de preuve 2).

- *En cas de coagulopathie*, les colles de fibrine auraient un excellent pouvoir hémostatique [24] (niveau de preuve 4). Les colles à base de gélatine **seraient aussi efficaces en cas de coagulopathie et d'échec du tamponnement** [25] (niveau de preuve 4).
- *En cas d'épistaxis résistante aux premières mesures*, la colle de fibrine aurait un taux de contrôle du saignement identique (environ 85%) mais une **durée d'action plus courte (2 minutes 30) versus cautérisation électrique** (12 minutes), cautérisation chimique au nitrate d'argent (2 minutes 45) et

tamponnement (6 minutes). La colle aurait aussi moins d'effets secondaires (synéchies, atrophie de la muqueuse, infection) que les autres traitements notamment le tamponnement antérieur par Merocel®. [26] (niveau de preuve 2).

1.3.1.1.2 Les tamponnements antérieurs non résorbables

Les produits non résorbables sont représentés par les mèches grasses vaselinées (Jelonet®), les tampons de polymères de longueurs différentes (Merocel®, Ultracel®, Netcell®) et les mèches d'alginate de calcium (Algosteril®, Urgosorb®). L'imbibition du tampon par une solution injectable d'acide tranexamique (Exacyl®) dans le but d'obtenir une action hémostatique de contact **en plus de l'action mécanique de compression, permettrait d'accélérer l'arrêt du saignement** mais ne permettrait pas de diminuer le risque de récurrence par rapport au tampon seul [27, 28] (niveau de preuve 1). Les tampons de polymères sont **aujourd'hui les plus couramment utilisés en raison de leur faible coût, de leur efficacité et de la facilité de leur mise en place. L'inconvénient de ce type de mèche** est que leur mise en place et surtout leur extraction sont douloureuses [29] (niveau de preuve 2). Le saignement après déméchage est fréquent car il entraîne des lésions de la muqueuse nasale [17] (niveau de preuve 2). Il existe un risque de surinfection [26] (niveau de preuve 2). De plus, comme tout tamponnement antérieur, la respiration nasale est impossible ; cependant, il existe sur le marché des tampons de mousse de polymère assurant un passage **d'air grâce à un cylindre central à parois rigides ; ils réduisent partiellement cet inconvénient** [30] (niveau de preuve 2).

La durée d'un **tamponnement antérieur par matériel non résorbable n'est pas** précisée dans la littérature, dans les pratiques elle est comprise entre 48 et 72 heures (accord professionnel).

Si l'on considère le caractère atraumatique de l'ablation, les mèches d'alginate de calcium sont à privilégier [31] (niveau de preuve 2). Les mèches grasses restent les plus faciles à obtenir dans un service non spécialisé. Le caractère gras de la mèche diminue le risque de récurrence du saignement lors de son ablation.

Recommandation 10

Aucun système de tamponnement antérieur n'ayant pas fait la preuve de sa supériorité au plan hémostatique il faut privilégier les tamponnements les moins traumatiques en tenant compte de leur disponibilité et de leur coût. (Grade B).

Recommandation 11

Il est recommandé, en cas de coagulopathie ou de traitement anticoagulant ou **antiagrégant plaquettaire, de préférer un tamponnement résorbable afin d'éviter la** reprise du saignement observé lors de leur ablation du tamponnement non résorbable (Accord professionnel).

Recommandation 12

La colle hémostatique peut être utilisée en première intention en cas de coagulopathie (Grade C) ou à la fin d'une procédure chirurgicale (Grade B).

1.3.1.2 Tamponnements postérieurs

Le tamponnement postérieur consiste en la mise en place d'un matériel compressif dans le cavum, la choane et la partie postérieure de la fosse nasale. La façon la plus simple de réaliser un tamponnement postérieur consiste à utiliser un tampon long de 10 cm de mousse de polymère mais une épistaxis postérieure sévère peut ne pas être contrôlée par cette technique. Si le saignement persiste, il faut recourir à un tamponnement postérieur par ballonnets. Les sondes à doubles ballonnets ont montré une efficacité dans 70% des cas [32] (niveau de preuve 1). **Les sondes urinaires à ballonnets de Foley, bien qu'ayant fait la preuve de leur efficacité, n'ont jamais eu l'agrément dans cette indication. L'efficacité et la disponibilité des sondes de Foley, accessible à tous les services prenant en charge des urgences, ainsi que leur faible coût, expliquent qu'elles soient encore largement utilisées de nos jours malgré l'existence de nouvelles sondes à ballonnets plus adaptées et plus simple d'utilisation. L'avantage majeur de ce type de sonde est sa simplicité d'utilisation même par un praticien non ORL et surtout pour le patient une mise en place beaucoup moins douloureuse. De plus, les sondes à double ballonnet ont un taux de complications moins élevé que les sondes de Foley, avec notamment l'absence de nécrose cutanée narinaire [33] (niveau de preuve 4).**

La sonde à double ballonnet est laissée en place 48 à 72 heures, il est classiquement recommandé de dégonfler progressivement les ballonnets à partir de 24 à 48 heures (accord professionnel).

Recommandation 13

En cas **d'épistaxis persistante antérieure et/ou postérieure malgré un tamponnement** antérieur bilatéral correctement mis en place, il doit être réalisé un tamponnement postérieur associé à un tamponnement antérieur (Accord professionnel).

Recommandation 14

En cas de **nécessité d'un tamponnement postérieur, la sonde à double ballonnet si elle est** disponible, doit être préférée à la sonde de Foley et peut être mise par un praticien non ORL. (Accord professionnel).

Il n'est pas recommandé d'effectuer un tamponnement postérieur avec un packing de compresses introduit par voie buccale et enclavé dans le cavum chez un patient vigile. Il est un recours possible chez un patient intubé et ventilé si la sonde à double ballonnet **n'est pas disponible** (Accord professionnel).

Recommandation 15

En cas de reprise du saignement au dégonflage des ballonnets, ils doivent être regonflés **et les moyens d'hémostase de troisième intention (embolisation ou ligature chirurgicale)** doivent alors être envisagés. (Accord professionnel).

1.3.2 Gestion et prévention des complications, antibioprophylaxie

Un saignement peut être observé au déméchage : surtout chez le patient ayant un trouble constitutionnel ou acquis de l'hémostase; dans cette situation, la mise en place d'un dispositif résorbable est à privilégier. L'ablation trop précoce d'un tamponnement antérieur peut également être une cause de saignement au déméchage. Le stress et la douleur lors du déméchage peuvent entraîner une augmentation tensionnelle facilitant la récurrence de l'épistaxis.

Recommandation 16

Il est recommandé de préparer la fosse nasale par l'application d'une compresse non tissée imbibée de xylocaïne naphazolinée avant le méchage et d'administrer un antalgique et/ou un sédatif léger avant le méchage et le déméchage (Accord professionnel).

L'infection et la compression favorisent la nécrose, localement, de la muqueuse nasale. Les zones nécrosées peuvent entraîner des synéchies entre la cloison et la paroi latérale, plus rarement des perforations septales. La souffrance muqueuse résulte souvent d'un tamponnement trop compressif. C'est surtout un risque avec les dispositifs à ballonnet trop gonflés et/ou lorsqu'ils sont gonflés à l'eau et non à l'air. Le caractère bilatéral du tamponnement, les tamponnements itératifs favorisent la souffrance de la muqueuse nasale et les perforations septales. Ces complications seront dépistées secondairement : des synéchies importantes entraîneront une obstruction nasale; une perforation septale se manifestera par ses signes classiques : sifflement inspiratoire, croûtes, épistaxis modérées récidivantes. Fort heureusement, nombre de synéchies modérées et de perforation resteront asymptomatiques.

Recommandation 17

Pour limiter le risque de nécrose muqueuse, il faut noter le volume injecté dans les **ballonnets et l'heure de la pose. Il faut être attentif aux zones de contact sonde-peau** pour éviter toute escarre narinaire. La sonde à ballonnets doit être laissée en place au maximum 72 heures. Il est recommandé de dégonfler progressivement les ballonnets à partir de 24 à 48 heures (Accord professionnel).

La mise en place d'un matériel exogène dans les fosses nasales expose à un risque infectieux, d'autant plus que le tamponnement est non résorbable, disposé pendant plus de 48 heures, qu'il s'agit d'une récurrence d'épistaxis avec un tamponnement préalable, que le sujet présente des risques généraux (déficit immunitaire, valvulopathie...). Certains hémostatiques de contact de la gamme Surgicel® sont bactéricides in vitro sur un large spectre de micro-organismes pathogènes; cependant, ces données ne sont pas extrapolables in vivo.

L'antibioprophylaxie reste discutée [34] (niveau de preuve 4). Des complications infectieuses graves comme des endocardites et des spondylodiscites ont été rapportées chez des patients avec un tamponnement postérieur sans antibioprophylaxie [35] (niveau de preuve 4). L'infection locale peut se propager par bactériémie au reste de l'organisme. Le "toxic shock syndrome", liée aux **secrétions d'exotoxines et d'entérotoxines par staphylococcus aureus** peut compliquer le simple tamponnement antérieur. Dans une revue de la littérature [36, 37] (niveau de preuve 4) il n'y a pas de différence significative sur le risque d'infection chez les patients avec et sans antibioprophylaxie.

Recommandation 18

En cas de tamponnement, l'antibiothérapie n'est pas systématique. Elle est indiquée en cas de tamponnement antérieur avec un matériel non résorbable dont la durée est supérieure à 48h et/ou lorsqu'il y a une autre indication d'antibioprophylaxie (valvulopathie, déficit immunitaire...). L'association amoxicilline-acide clavulanique est recommandée pendant le méchage et les 5 jours après le déméchage. En cas d'allergie à la pénicilline, la clarithromycine est recommandée. (Grade C).

2 Prise en charge des épistaxis de l'adulte en deuxième intention

2.1 Embolisation

La vascularisation des fosses nasales est issue du territoire carotidien externe par **le biais de l'artère sphéno-palatine (branche terminale de l'artère maxillaire) et de l'artère faciale, et du territoire carotidien interne par les biais des artères ethmoïdales (branches de l'artère ophtalmique).** Il existe de multiples anastomoses transmédiennes mais également entre les différentes afférences carotidiennes internes et externes.

Le traitement endovasculaire des épistaxis est effectué par un neuroradiologue expérimenté (Arrêtés du 15 mars 2010), idéalement sous anesthésie générale avec intubation oro-trachéale, après avoir obtenu l'équilibre hémodynamique. **Le geste débute par un temps diagnostique d'exploration des différents axes, à la recherche de signes de lésions artérielles, mais également pour s'assurer du caractère antérograde du flux des artères ophtalmiques, de l'absence d'occlusion d'une carotide interne, et de l'absence de variante anatomique ou d'anastomoses dangereuses pouvant être à l'origine d'une complication lors de l'embolisation** dans le territoire des carotides externes. Les principales complications sont les accidents emboliques avec séquelles neurologiques ou ophtalmologiques. Ces accidents peuvent être liés à la présence de variantes anatomiques avec un risque **d'anastomose entre les systèmes carotidiens externes et internes, soit spontanément soit en cas de surpression (embolisation en flux bloqué).** Moins fréquemment, ils peuvent être liés à une mobilisation de plaques athéromateuses lors du cathétérisme. Au total, le taux de complications à long-terme est inférieur à 0,5%. Le plus souvent, les 2 artères faciales et les 2 artères maxillaires sont embolisées en flux libre avec des particules, puis un contrôle des artères carotides **internes et externes est effectué pour vérifier l'absence de complication, la persistance du blush choroidien et le degré de reprise en charge par les artères ethmoïdales** [38 - 44] (niveau de preuve 4).

Recommandation 19

Il est recommandé que l'embolisation artérielle soit effectuée par un neuroradiologue expérimenté (Arrêtés du 15 mars 2010) disposant d'un plateau technique dédié (Décrets du 19 mars 2007) et du matériel adapté afin de limiter le risque de complications (Grade C).

Cas des épistaxis post-traumatiques :

En cas de saignement abondant faisant suspecter une lésion de l'artère carotide interne, le patient doit être sédaté et intubé, et un tamponnement doit être mis en place. Une angio-TDM du crâne et des TSA doit être réalisée avant embolisation, **pour identifier la source de l'hémorragie** [40] (niveau de preuve 4).

Recommandation 20

Il est recommandé d'effectuer une angio-TDM du crâne et des TSA avant embolisation dans le cas d'une épistaxis post-traumatique avec suspicion de lésion de l'artère carotide interne (Grade C).

2.2 Traitements chirurgicaux

L'hémostase de l'artère sphéno-palatine est le contrôle artériel de première intention par voie endoscopique (voir figure).

Le contrôle de l'artère ethmoïdale antérieure n'est proposé qu'en deuxième intention. L'abord chirurgical de l'artère ethmoïdale antérieure est fait par voie externe ; des études récentes ont tenté d'évaluer les possibilités d'abord endoscopique : ce dernier suppose une ethmoïdectomie préalable et présente un certain nombre de difficultés techniques [45] (niveau de preuve 4).

La décision de coaguler l'artère ethmoïdale postérieure doit être prudente, car la proximité de cette artère avec le nerf optique fait courir un risque de séquelle visuelle, notamment chez les patients sous traitement anticoagulant/antiagrégant; **le contrôle de l'artère ethmoïdale antérieure, dont l'apport sanguin est supérieur, reste le plus important** (accord professionnel).

Recommandation 21

En cas d'épistaxis persistante malgré l'hémostase endoscopique sphéno-palatine, il est recommandé d'effectuer l'hémostase de l'artère ethmoïdale antérieure par voie canthale interne, avec éventuellement une progression assistée par l'endoscope (Accord professionnel).

2.3 Contrôle d'autres artères

Outre les afférences artérielles principales des fosses nasales (artères sphéno-palatines et artères ethmoïdales), il existe des afférences d'importance moindre, qui participent également à la vascularisation des fosses nasales : ce sont les branches distales de l'artère faciale (branche septale de l'artère labiale supérieure), les branches terminales de l'artère grande palatine, l'artère palatovaginale ou pharyngienne descendante (branche postérieure de l'artère maxillaire interne), et les branches inconstantes de l'artère carotide interne dans

sa portion intra-pétreuse (artère vidienne et l'artère mandibulaire). De plus petites branches artérielles non systématisées, réalisant souvent des anastomoses entre les afférences ethmoïdales, sphéno-palatines et faciales, cheminent dans la cloison, et dans le labyrinthe ethmoïdal [46] (niveau de preuve 4).

Recommandation 22

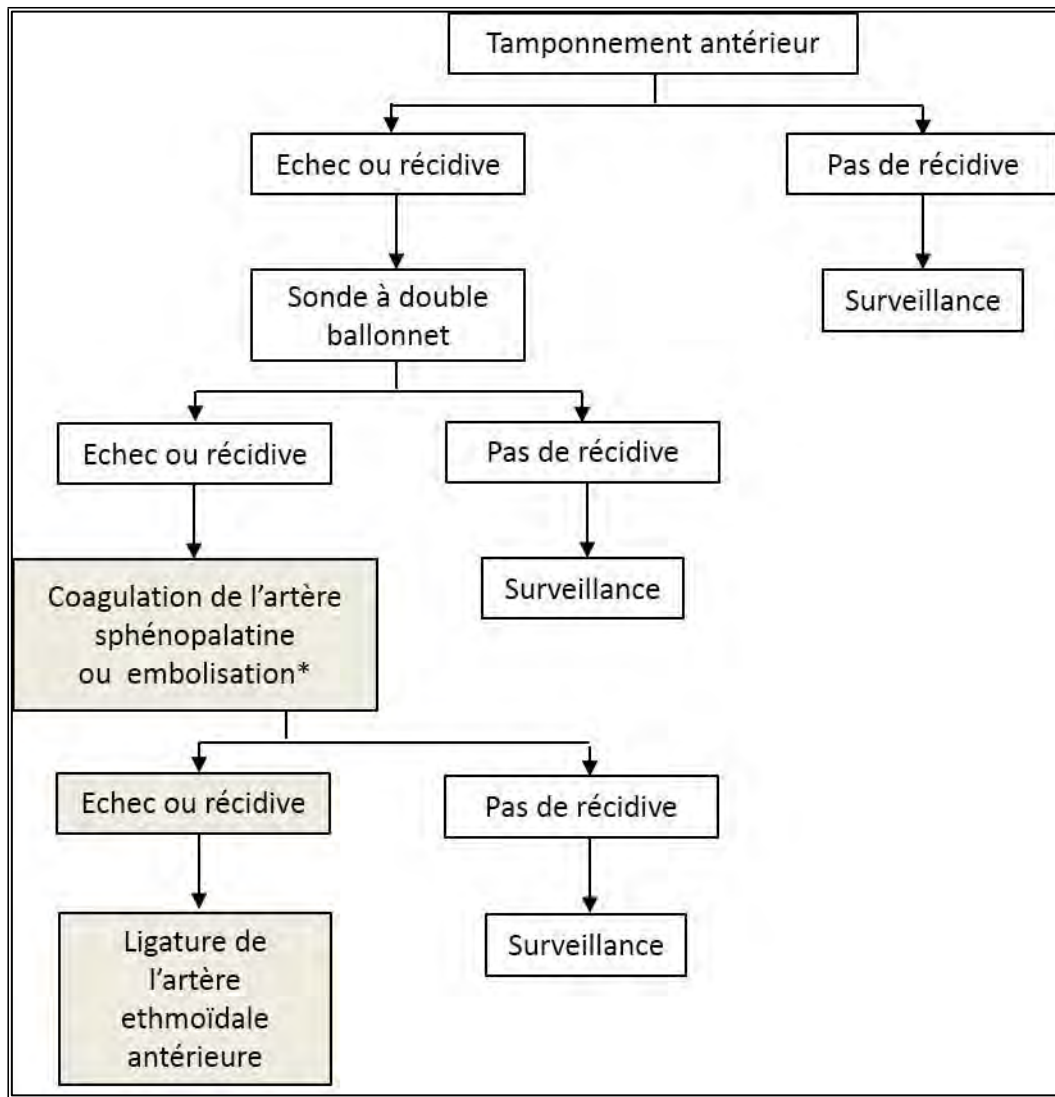
Il est recommandé en cas d'épistaxis résistante aux procédures chirurgicales et neuroradiologiques habituelles d'effectuer une exploration chirurgicale des fosses nasales et de l'ethmoïde, avec une coagulation élective en cas de saignement en provenance d'une branche artérielle secondaire, voire une ethmoïdectomie en cas de saignement non systématisé (Accord professionnel).

2.4 Indications thérapeutiques

Un arbre décisionnel, inspiré de celui établi par Dufour et al. [47] (niveau de preuve 4), a été élaboré.

Recommandation 23

Il est recommandé de se conformer à l'arbre décisionnel suivant pour élaborer la stratégie thérapeutique de la prise en charge d'une épistaxis en deuxième intention (Accord professionnel).



* L'embolisation est à privilégier en cas de trouble de l'hémostase constitutionnel, ou de traitement antiagrégant plaquettaire /anticoagulant ne pouvant pas être interrompu.

Remarque : les cas particuliers (Angiomasose de Rendu-Osler, épistaxis post-traumatique, tumeurs rhinosinusiennes, malformation artério-veineuse, saignement post-opératoire) relèvent d'une prise en charge spécifique.

3 Prise en charge spécifique des épistaxis dans le cadre d'une maladie de Rendu-Osler

3.1 Angiomasose de Rendu-Osler

La maladie décrite par Rendu (à Paris en 1896), par Osler (à Baltimore en 1901) et par Weber (à Londres en 1907) a été rebaptisée « Hereditary Hemorrhagic Telangiectasia » (HHT) par Hanes en 1909. C'est une maladie vasculaire héréditaire, rare mais ubiquitaire dont la fréquence est d'environ 1/6000 naissances [48] (niveau de preuve 4). Cette pathologie de dérégulation vasculaire s'exprime dans le sens d'une «hyperangiogenèse». Les télangiectasies cutanéomuqueuses sont responsables d'hémorragies nasales et digestives et les dilatations vasculaires viscérales sont responsables de shunts artério-veineux.

Les épistaxis sont la manifestation la plus commune de la maladie de Rendu-Osler: elles sont retrouvées chez plus de 95% des patients. Les épistaxis sont **récurrentes, fréquentes et peuvent être source d'anémie chronique** [49] (niveau de preuve 1). Elles sont imprévisibles, variables en durée, en intensité et en fréquence de survenue. Ces hémorragies nasales stigmatisent les patients et altèrent inéluctablement leur qualité de vie et leur vie sociale. [50] (niveau de preuve 4).

3.1.1 La maladie

Le diagnostic est clinique et repose sur plusieurs critères (critères de Curaçao) [51] (niveau de preuve 1) :

Le caractère héréditaire : La transmission est autosomique dominante. La pénétrance est quasiment complète vers 50 ans.

Les télangiectasies. Elles sont une des lésions caractéristiques de la maladie et sont cutanées (lèvres, doigts, visage, mains et pieds) et muqueuses (face interne des lèvres, langue, palais, muqueuse nasale et digestive).

- Les épistaxis : Elles sont souvent la première manifestation de la maladie et la forme d'expression majeure de ces télangiectasies muqueuses par leur **fréquence et le handicap qu'elles entraînent. L'anémie chronique invalidante** devient la conséquence inéluctable et prédominante chez ces patients. Les épistaxis concernent plus de 95% des patients [52] (niveau de preuve 4). Elles sont spontanées, répétées, irrégulières, diurnes et nocturnes, **anémiantes, invalidantes, et socialement très gênantes, à l'origine d'arrêts de travail répétés et parfois d'une mise en invalidité** [50] (niveau de preuve 4). La durée des épistaxis peut être supérieure à 24 heures par mois chez **certains patients et, du fait de la sévérité de l'anémie, nécessiter des transfusions itératives et des hospitalisations.**
- **Les malformations artérioveineuses (MAV) viscérales : il s'agit de lésions vasculaires dont le retentissement est toujours aggravé par l'anémie. Une atteinte viscérale peut remplacer l'un des trois signes cardinaux externes** dans le diagnostic positif. La localisation de ces MAV peut être :
 - hépatique [53, 54] (niveau de preuve 4) : elles sont fréquentes (30 à 80% selon les techniques de dépistage utilisées),
 - pulmonaire [55 - 60] (niveau de preuve 4) [61] (niveau de preuve 3) : 30 à 50 % des patients,
 - neurologique cérébrale ou médullaire [62, 63] (niveau de preuve 4) : 8 à 25% des patients,
 - digestive.

Le diagnostic clinique est :

- certain si au moins 3 critères sont présents,
- suspecté ou possible si 2 critères sont présents,
- peu probable si 1 seul critère est présent.

Recommandation 24 (Grade A)

Le diagnostic de la maladie de Rendu-Osler s'établit sur la présence de trois signes parmi les quatre critères de Curaçao suivants :

- des épistaxis spontanées récidivantes irrégulières et anémiantes
- **des télangiectasies cutanéomuqueuses touchant les zones d'élection : lèvres, langues, pulpes et extrémités des doigts et le visage**
- **une atteinte familiale d'au moins un parent au premier degré ayant les critères de la maladie**
- une ou plusieurs malformations artérioveineuses viscérales.

Recommandation 25

Il est recommandé de préparer la fosse nasale par l'application d'une compresse non tissée imbibée de xylocaïne naphazolinée avant le méchage et d'administrer un antalgique et/ou un sédatif léger avant le méchage et le déméchage (Accord professionnel).

3.1.2 Rôle du centre de référence

Après confirmation clinique du diagnostic de maladie de Rendu-Osler le patient doit être adressé dans un centre de référence ou de compétence pour rechercher les MAV viscérales associées (pulmonaires, hépatiques, cérébro-spinales et digestives), être informé du type d'anomalie héréditaire dont il est porteur, du risque de transmission de la maladie à la descendance et de la nécessité d'établir un diagnostic génétique [64] (accord professionnel).

Les gènes connus responsables de la maladie de Rendu-Osler sont au nombre de trois :

- Endogline (ENG) responsable du phénotype HHT1 de la maladie,
- Activin-like-receptor-type 1 (ALK-1) responsable du phénotype HHT2 de la maladie,
- **SMAD 4 (Mothers against decapentaplegic homolog 4) responsable d'un phénotype plus rare (2%) associant maladie de Rendu-Osler et polypose colique juvénile chronique.**

Très récemment, le gène BMP9 a été incriminé chez certains patients [65] (niveau de preuve 4).

Recommandation 26

Il est recommandé d'orienter les patients atteints d'une maladie de Rendu-Osler dans un centre de référence ou de compétence pour le bilan viscéral initial, la confirmation génétique et le suivi annuel (Accord professionnel).

ANNEXE 1

FICHE DE SURVEILLANCE DES EPISTAXIS DANS LA MALADIE DE RENDU-OSLER

Nom : Prénom : Date de naissance :

Année : 20 Mois :

Inscrire dans la colonne correspondant au jour du mois, la durée en minutes de chaque épistaxis.

Jour	1	2	3	4	5	6	7	8	9	10	11	12	13	14	15	16	17	18	19	20	21	22	23	24	25	26	27	28	29	30	31
Episode 1																															
Episode 2																															
Episode 3																															
Episode 4																															
Episode 5																															
Episode 6																															
Episode 7																															
Episode 8																															
Total																															

Jour	1	2	3	4	5	6	7	8	9	10	11	12	13	14	15	16	17	18	19	20	21	22	23	24	25	26	27	28	29	30	31
Transfusion																															
Nb CGR																															
Fer IV (mg)																															
Hemoglobine																															

Noter la liste des évènements que vous jugez importants survenus pendant cette période, la date de début et de fin, la prise **d'autres** traitements :

	Commentaire :

3.2 Prise en charge spécifique maladie de Rendu-Osler

Il faut rappeler les fondamentaux de cette maladie :

- **Il n'y a pas de trouble de la coagulation lié à la maladie de Rendu-Osler.**
- La moindre manipulation sur les télangiectasies nasales peut provoquer leur érosion et donc un saignement en raison de leur extrême fragilité. Il faut donc réduire à l'indispensable les manipulations locales (méchage-déméchage).
- **Aucun traitement curatif n'existe à ce jour, tous les traitements sont symptomatiques, souvent destinés à être répétés à vie et à intervalles variables. Il faut donc limiter leur caractère invasif.**

3.2.1 Le saignement aigu

Il doit être considéré comme un saignement grave d'emblée. Ces patients présentent en effet des épistaxis pluriquotidiennes depuis de nombreuses années et savent la plupart du temps les gérer. Ils consultent donc uniquement pour des saignements inhabituels en durée ou en intensité, qui doivent faire suspecter une déglobulisation d'autant plus importante qu'elle survient sur fond d'anémie chronique d'habitude bien supportée (et souvent déjà supplémentée).

La prise en charge des hémorragies nasales relève des techniques habituelles [66] (accord professionnel) avec la progression suivante :

- La compression bidigitale après mouchage : en raison de l'absence de trouble de la coagulation, il n'y a pas de raison qu'elle ne soit pas efficace sur un saignement antérieur. Cette manœuvre doit donc toujours être tentée d'emblée et après mouchage, éventuellement après application très douce de pommade grasse (Vaseline, pommade HEC®, Homéoplasmine®).
- Le méchage résorbable : il doit être réalisé d'emblée en cas d'échec d'une compression bidigitale (Surgicel®, Gelita-Cel®).
- Le méchage non résorbable est contre-indiqué en raison de la forte probabilité de provoquer une récurrence du saignement lors du déméchage.
- La cautérisation chimique ou électrique est également contre-indiquée.
- Une antibioprophylaxie (amoxicilline en première intention en l'absence d'allergie) doit être mise en place chez tout patient méché même pour moins de 48 heures, en raison du risque infectieux majoré chez ces patients.
- En cas d'échec des tamponnements, l'embolisation des artères maxillaires et faciales en évitant l'utilisation de coils, [66] (niveau de preuve 4).

Recommandation 27

Devant une épistaxis aiguë chez un patient ayant une maladie de Rendu-Osler, il est recommandé en première intention de réaliser une compression bidigitale après **mouchage**. En cas d'échec un **méchage par des matériaux résorbables doit être réalisé avec mise en place systématique d'une antibioprophylaxie**. L'embolisation est réservée aux cas résistants aux traitements locaux avec déglobulisation. (Accord professionnel).

Il n'est pas recommandé de réaliser des méchages avec du matériel non résorbable ou des cautérisations chimiques ou électriques. (Accord professionnel)

3.2.2 *Le saignement chronique*

De nombreuses thérapeutiques sont ou ont été proposées dans la prise en charge **des épistaxis chroniques c'est-à-dire** des saignements récidivants altérant la qualité de vie mais sans déglobulisation grave, avec des innovations thérapeutiques actuellement évaluées.

3.2.2.1 **L'éducation du patient est essentielle : elle concerne l'hygiène nasale et l'orientation vers des associations de patients.**

Il faut conseiller une humidification iso-osmolaire non traumatisante pluriquotidienne et une lubrification par produits topiques [66] (accord professionnel).

Une étude récente de Reh témoigne d'un traitement local par de l'huile sésame/rose/géranium avec une amélioration significative de l'Epistaxis Severity Score (ESS) sur les 20 patients traités, avec une médiane de traitement de 183 jours [67] (niveau de preuve 3).

L'association de patients atteints de la maladie de Rendu-Osler (AMRO France – HHT) informe régulièrement les patients, leur fournit des grilles de suivi pour mieux connaître leur affection, et organise des réunions d'information [68] (accord professionnel).

L'appartenance d'un patient à cette association est un facteur positif concernant l'éducation thérapeutique et le soutien psychologique.

3.2.2.2 *La supplémentation ferrique*

Elle est conseillée pour les patients ayant des épistaxis répétées responsables **d'anémie ferriprive au long cours**. En cas d'intolérance au fer per os, un apport parentéral de fer est proposé toutes les 3 semaines, par injections intraveineuses ou par chambre implantée [66] (accord professionnel).

3.2.2.3 *Les cautérisations électriques ou chimiques*

Dans la prévention des épistaxis sont contre-indiquées car inefficaces et source de complications comme les nécroses septales qui accroissent la morbidité de la maladie [69] (niveau de preuve 4).

Recommandation 28 : (Accord professionnel)

Dans la maladie de Rendu-Osler, **l'éducation thérapeutique est un outil indispensable** : apprentissage des lavages doux et iso-osmolaires, application de pommade grasse, **manœuvres de compression bidigitale...** Les cautérisations chimiques ou électriques sont contre-indiquées.

Il est recommandé de réaliser une supplémentation ferrique.

L'adhésion à une association de patients doit être proposée (AMRO France-HHT).

3.2.2.4 Les traitements de la muqueuse

3.2.2.4.1 Les injections transmuqueuses

Les colles de fibrine (Tissucol®, Biocol®)

Leur utilisation a donné lieu à des rémissions jugées satisfaisantes dans deux publications anciennes [69, 70] (niveau de preuve 4). Une sensibilisation à un des composants est toutefois possible, avec un cas de choc anaphylactique rapporté après plusieurs **années d'injections régulières** [71] (niveau de preuve 4).

De nouveaux traitements locaux ont supplanté les injections de colle de fibrine.

L'Ethibloc®

L'Ethibloc® a donné dans le passé des résultats favorables mais il n'est plus commercialisé depuis 2006. [72, 73] (niveau de preuve 4).

L'aetoxisclérol

C'est un produit sclérosant utilisé en phlébologie. Ces injections sont utilisées pour les embolisations d'angiomes muqueux digestifs et sont actuellement en évaluation dans le traitement des épistaxis de la Maladie de Rendu-Osler. Morais en 2012 retrouvait, après une expérience de 15 ans dans son équipe, une diminution en fréquence et en quantité des épistaxis sans effet secondaire important [74] (niveau de preuve 3).

Les colles cyanoacrylates (Histoacryl®, Glubran2®)

Plusieurs colles cyanoacrylates sont utilisées en injection endonasale dans la maladie de Rendu-Osler. L'Histoacryl®, dilué avec du lipiodol, n'est pas résorbable et peut entraîner des réactions inflammatoires. Le Glubran 2® est par contre résorbable et polymérise plus lentement. Les deux colles sont le plus souvent utilisées lors de la même procédure. Par ailleurs, le Glubran 2® peut être employé pour scléroser des télangiectasies de la langue ou de la cavité buccale **lorsqu'elles sont hémorragiques. Il n'existe pas de littérature sur l'utilisation des ces colles dans cette indication.**

3.2.2.4.2 Les gels hémostatiques (Surgiflo® et Floseal®)

Le Surgiflo® est une matrice de gélatine porcine liquide, stérile et résorbable utilisé comme hémostatique par application sur les zones de saignement. Il est complètement résorbé en 4 à 6 semaines. Il existe des formes avec ou sans thrombine. Le Floseal® est aussi une matrice hémostatique composée de gélatine et de thrombine bovine. Ils peuvent être utilisés seuls pour des saignements aigus mais aussi en complément des injections transmuqueuses [66] (accord

professionnel). Leur utilisation en préventif par les patients à domicile est à l'étude [75] (niveau de preuve 4).

3.2.2.4.3 *Les lasers et radiofréquences*

Leur efficacité est discutée. En effet, certains auteurs ne décrivent aucune guérison stable à moyen ou long terme [76] (niveau de preuve 4). Par contre, **d'autres équipes constatent des rémissions allant de 6 mois à un an après un traitement laser Nd-Yag chez des patients n'ayant jamais eu recours ou occasionnellement à des transfusions [77] (niveau de preuve 4). L'étude de Pagella en 2013 sur 26 patients souffrant d'épistaxis sévères nécessitant des transfusions sanguines a permis de mettre en évidence une amélioration en intensité, fréquence et durée des épistaxis par un traitement au laser Argon, avec diminution du nombre de transfusions sanguines nécessaires [78] (niveau de preuve 3).**

Un traitement par radiofréquence a été utilisé par l'équipe de Mortuaire en 2013. Réalisé sous anesthésie locale, ce traitement réalisé sur 16 patients a permis une diminution en durée des épistaxis pour 2/3 des patients ainsi qu'une diminution en fréquence mensuelle et journalière. Treize patients sur 16 seraient satisfaits de ce traitement [79] (niveau de preuve 3).

Recommandation 29

Le traitement des télangiectasies de la muqueuse nasale est possible en utilisant des injections sclérosantes, des gels hémostatiques, le laser et la radiofréquence. Les indications de ces différentes méthodes restent à définir (Accord professionnel).

3.2.2.5 *Les techniques chirurgicales*

3.2.2.5.1 *Les dermoplasties*

Selon la technique de Saunders, **l'intervention** consiste à mettre tout l'os et le cartilage à nu en enlevant l'ensemble de la muqueuse nasale, ce qui fragilise beaucoup la cloison nasale [80] (niveau de preuve 4). Certains opérateurs ne pratiquent pas **l'intervention** sur les deux fosses nasales à la fois, et proposent une greffe de peau associée ce qui alourdit le geste chirurgical.

Ces techniques sont actuellement abandonnées en France car les rémissions des saignements sont courtes et les récurrences hémorragiques fréquentes à proximité de la greffe voire sur la greffe [81] (niveau de preuve 4).

3.2.2.5.2 *La technique de la fermeture des fosses nasales (intervention de Young)*

Ce traitement chirurgical évite le dessèchement de la muqueuse lié au flux aérien, et la formation de croûtes liée aux saignements. Le malade ne saigne plus mais au prix d'une obturation nasale réelle, totale et permanente, parfois difficile à accepter.

Cette technique donne de très bons résultats [82] (niveau de preuve 4). **L'équipe de Richer a opéré 43 patients par cette technique et 83 % des patients ont eu un arrêt complet des saignements. Aucun n'a demandé une reperméabilisation des fosses nasales [83] (niveau de preuve 3).**

Recommandation 30

Il n'est pas recommandé de pratiquer la dermoplastie. (Grade C).

En ultime recours, la fermeture des fosses nasales par la technique de Young doit être envisagée. (Grade C).

3.2.2.6 Les traitements médicamenteux

3.2.2.6.1 L'acide tranexamique (Exacyl®)

L'acide tranexamique est un médicament antifibrinolytique largement utilisé en période aiguë lors des hémorragies viscérales. Il est contre-indiqué en cas d'antécédent d'accidents thrombo-emboliques veineux ou artériels.

Certains auteurs l'ont appliqué avec succès aux épistaxis de la maladie de Rendu-Osler [84] (niveau de preuve 3). Une étude de S. Gaillard a permis de mettre en évidence une diminution de la durée des épistaxis mensuelles de 17 % avec l'acide tranexamique versus placebo, de manière contrôlée, randomisée et en double aveugle, sans diminution de la fréquence des épistaxis [85] (niveau de preuve 2).

3.2.2.6.2 Le bevacizumab (Avastin®)

Le bevacizumab est un anticorps monoclonal recombinant, inhibant l'activité biologique du VEGF (vascular endothelial growth factor) dont la concentration circulante est augmentée dans la maladie de Rendu-Osler [86] (niveau de preuve 2).

Par voie systémique, le bevacizumab a été utilisé pour le traitement des MAV avec la constatation d'une amélioration simultanée des épistaxis [87] (niveau de preuve 4), [88] (niveau de preuve 2).

Par voie locale, l'utilisation du bevacizumab dans la dégénérescence maculaire liée à l'âge (DMLA) [89] (niveau de preuve 1), ou la rétinopathie diabétique proliférante a ouvert la voie aux traitements de ces proliférations vasculaires anarchiques bénignes observées dans la maladie de Rendu-Osler avec des résultats encourageants, [90 - 93] (niveau de preuve 4) [94] (niveau de preuve 3). Cependant une étude multicentrique prospective française contre placebo (PHRC ALEGORI) en cours de publication a montré l'absence d'efficacité du bevacizumab en spray nasal.

Recommandation 31

En cas de contrôle insuffisant des épistaxis par les traitements locaux, il est **recommandé d'utiliser l'acide tranexamique (Exacyl®) par voie systémique en dehors des contre-indications cardiovasculaires (Grade B).**

Le bevacizumab (Avastin®) a montré son efficacité par voie systémique. Son utilisation est du ressort du centre de compétence ou de référence (Grade B).

4 EPISTAXIS ET HTA

Malgré ses répercussions vasculaires bien connues, le lien de l'HTA avec les épistaxis reste débattu et ne fait, à l'heure actuelle, l'objet d'aucun consensus. Les chiffres tensionnels au moment du saignement sont fréquemment plus élevés que ceux d'une population témoin ne saignant pas ; [95, 96] (niveau de preuve 4) [97, 98, 99] (niveau de preuve 2), [100] (niveau de preuve 4). Ces résultats, ne permettent pas d'établir un lien de causalité entre l'HTA et la survenue d'épistaxis. En effet, les chiffres tensionnels élevés peuvent être la conséquence du stress induit par le saignement ou encore du syndrome dit « de la blouse blanche » [101] (niveau de preuve 1).

4.1 Influence de l'HTA sur le risque de survenue d'épistaxis

Les résultats des études restent controversés. Dans une revue de la littérature de 2014, Kikidis et al. n'ont retenu que 9 articles ayant des critères qualitatifs suffisants pour être inclus, sur 229 publiées entre 1975 et 2012 [101] (niveau de preuve 1). Sur les 9 études, trois ne prenaient pas en compte les facteurs de risque d'épistaxis associés à l'HTA tels que les anticoagulants, engendrant un biais important dans l'analyse des résultats. Sur les 6 travaux restants, 3 concluaient à une association entre HTA et épistaxis et les 3 autres à l'absence d'association entre les deux. Il est donc difficile de conclure de façon formelle à un lien de causalité entre HTA et épistaxis.

4.2 Influence de l'HTA sur la gravité de l'épistaxis

Peu d'études sont disponibles.

L'existence d'une HTA traitée n'est pas un facteur d'épistaxis sévère [102] (niveau de preuve 2). La sévérité de l'HTA traitée n'est pas corrélée à la sévérité de l'épistaxis [103] (niveau de preuve 2).

Toutefois les épistaxis sévères peuvent être révélatrices d'une HTA sous-jacente chez 43% des patients [102] (niveau de preuve 2).

Le contrôle de la pression sanguine lors du saignement permet une diminution de la durée des épistaxis [104] (niveau de preuve 2). Le contrôle des chiffres tensionnels au décours d'une épistaxis permet de diminuer le risque de récurrence [104] (niveau de preuve 2).

Recommandation 32

Il est recommandé de mesurer la pression artérielle des patients à la phase aiguë d'une épistaxis (Grade A).

Recommandation 33 (Grade B)

Il est recommandé de contrôler médicalement les chiffres tensionnels élevés à la phase aiguë du saignement afin de diminuer sa durée.

Il est recommandé de surveiller la tension artérielle **au décours de l'épistaxis.**

Il est recommandé de contrôler médicalement les chiffres tensionnels élevés au décours du saignement afin de diminuer le risque de récurrence.

Recommandation 34

En cas de persistance de chiffres tensionnels élevés au décours d'une épistaxis sévère il est recommandé de demander un bilan cardiovasculaire pour rechercher une maladie hypertensive sous-jacente. (Grade B).

5 EPISTAXIS ET TRAITEMENTS ANTI THROMBOTIQUES

Les AC (anticoagulants) et AAP (antiagrégants plaquettaires) ont un rôle pro-hémorragique avec, pour particularité, le risque de majoration de l'épistaxis lors du tamponnement. En cas d'épistaxis modérée, une compression digitale d'une dizaine de minutes peut être suffisante. Au-delà, un tamponnement sera nécessaire. Par consensus professionnel, il est recommandé d'utiliser en première intention des dispositifs résorbables type Surgicel® ou Nasopore®. En cas de persistance de l'épistaxis, un tamponnement sera nécessaire à l'aide de dispositifs non résorbables de type Mérocel® ou Algosteril®, ou de mèche grasse. Si l'épistaxis persiste ou si sa composante postérieure est notée, une sonde à double ballonnet est disposée de façon la moins traumatique possible. Une hémorragie grave nécessite une prise en charge hospitalière.

Recommandation 35 (Accord professionnel)

Il est recommandé devant une épistaxis traitée par antithrombotique, avant la décision du maintien, de la diminution ou de la modification du traitement antithrombotique, d'évaluer:

- la mise en évidence d'un éventuel surdosage des antithrombotiques
- le risque thrombotique du patient

D'une façon générale, le traitement par AC ou AAP sera continué en cas d'efficacité du tamponnement et/ou de risque thrombotique élevé, sous réserve de l'absence de surdosage. En cas d'épistaxis sévère ou multi-récurrente, une modification du schéma thérapeutique doit être envisagée.

Cette démarche complexe sera effectuée en collaboration avec l'urgentiste et/ou l'hématologue et/ou le cardiologue.

5.1 Patient sous AAP

Le délai de restauration de l'hémostase est variable selon le traitement anti-agrégant plaquettaire utilisé, pouvant **aller jusqu'à 10 jours**. **L'arrêt de l'AAP ne sera donc pas contributif à l'efficacité du premier tamponnement de l'épistaxis, mais peut être envisagé en cas d'épistaxis récidivante, à condition, bien sûr, que le risque thrombotique en permette la suspension.** De manière générale, en cas de stent actif de nouvelle génération, il est recommandé de ne pas arrêter la bithérapie antiplaquettaire dans les 3 mois et de façon impérative dans le mois **suivant la pose d'un stent actif**. **Ces recommandations pour un stent actif de nouvelle génération ne diffèrent pas de celles pour un stent nu [105] (niveau de preuve 1).**

En cas de monothérapie par aspirine, l'efficacité thérapeutique et le risque hémorragique ne sont pas dose dépendants entre 75 et 300 mg/j, [106] (niveau de preuve 1). En cas de bithérapie, classiquement par aspirine et clopidogrel, un arrêt provisoire du seul clopidogrel est également possible (au préalable, l'avis du **cardiologue est requis afin d'évaluer le rapport bénéfices/risques**). **Les mêmes règles s'appliquent aux nouveaux inhibiteurs de P2Y₁₂ : Efiend® (prasugrel), Brilique® (ticagrelor) qui confèrent un risque d'hémorragie et en particulier d'épistaxis plus élevé.** En cas d'hémorragie non contrôlée, la transfusion plaquettaire de 5 unités a une efficacité pour les patients traités par aspirine seul. Pour atteindre une efficacité hémostatique avec le clopidogrel ou le prasugrel, il **faut transfuser au moins 10 unités plaquettares**. **Pour le ticagrelor, l'efficacité des transfusions même à très forte dose n'est pas démontrée [107] (niveau de preuve 4).**

Recommandation 36

En cas d'épistaxis non contrôlée chez un patient porteur d'un stent, nu ou actif de nouvelle génération, il est recommandé de maintenir la bi-antiagrégation de façon impérative dans le mois suivant la pose du stent et si possible pendant 3 mois. Lors de l'arrêt d'un des AAP, composant la bithérapie antiplaquettaire, après avis du cardiologue, l'arrêt de l'inhibiteur de P2Y₁₂ est privilégié en maintenant l'aspirine (Grade A).

5.2 Patient sous AVK

Toute épistaxis chez un patient traité par AVK impose le contrôle de son INR.

La reprise d'une coagulabilité à l'arrêt d'un traitement AVK varie entre 2 et 5 jours en l'absence de supplémentation en vitamine K. L'administration de vitamine K accélère la resynthèse des facteurs vitamine K-dépendants en 8 heures environ **influencée par la fonction hépatique et l'âge du patient.** La dose administrée dépend du degré de surdosage. En cas d'urgence extrême, l'utilisation de concentré de complexe prothrombinique (CCP ou classiquement PPSB) a un effet correctif quasi-immédiat à la dose de 25 unités/kg. Cette administration ne **dispense pas de l'administration de vitamine K pour éviter la ré-apparition du déficit** lors de la disparition des facteurs transfusés. La conduite se règle sur un suivi biologique régulier. La HAS a émis des recommandations concernant les accidents hémorragiques graves dont les critères recourent ceux des épistaxis sévères mentionnés plus haut. Ces données sont résumées dans les figures 2 et 3.

Prise en charge des surdosages en antivitamines K, des situations à risque hémorragique et des accidents hémorragiques chez les patients traités par antivitamines K en ville et en milieu hospitalier avril 2008 (SYNTHESE DES RECOMMANDATIONS PROFESSIONNELLES, HAS GEHT).

Surdosage asymptomatique

INR mesuré	Mesures correctrices recommandées en fonction de l'INR mesuré et de l'INR cible	
	INR cible 2,5 (fenêtre entre 2 et 3)	INR cible ≥ 3 (fenêtre 2,5 - 3,5 ou 3 - 4,5)
INR < 4	<ul style="list-style-type: none"> ▸ Pas de saut de prise ▸ Pas d'apport de vitamine K 	
$4 \leq \text{INR} < 6$	<ul style="list-style-type: none"> ▸ Saut d'une prise ▸ Pas d'apport de vitamine K 	<ul style="list-style-type: none"> ▸ Pas de saut de prise ▸ Pas d'apport de vitamine K
$6 \leq \text{INR} < 10$	<ul style="list-style-type: none"> ▸ Arrêt du traitement ▸ 1 à 2 mg de vitamine K par voie orale (1/2 à 1 ampoule buvable forme pédiatrique) (grade A) 	<ul style="list-style-type: none"> ▸ Saut d'une prise ▸ Un avis spécialisé est recommandé (ex. cardiologue en cas de prothèse valvulaire mécanique) pour discuter un traitement éventuel par 1 à 2 mg de vitamine K par voie orale (1/2 à 1 ampoule buvable forme pédiatrique)
INR ≥ 10	<ul style="list-style-type: none"> ▸ Arrêt du traitement ▸ 5 mg de vitamine K par voie orale (1/2 ampoule buvable forme adulte) (grade A) 	<ul style="list-style-type: none"> ▸ Un avis spécialisé sans délai ou une hospitalisation est recommandé

Figure 2: correction de l'INR chez un patient sous AVK

Prise en charge des surdosages en antivitamines K, des situations à risque hémorragique et des accidents hémorragiques chez les patients traités par antivitamines K en ville et en milieu hospitalier avril 2008 (SYNTHESE DES RECOMMANDATIONS PROFESSIONNELLES, HAS GEHT)

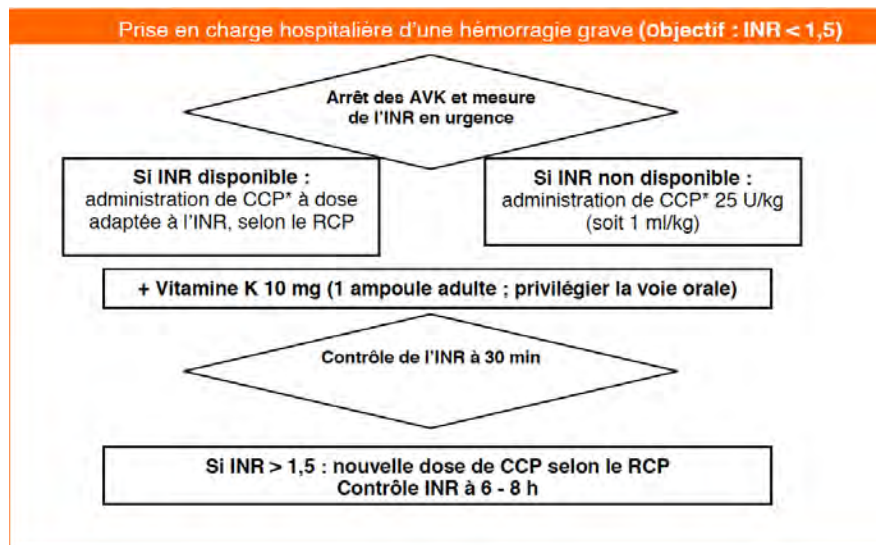


Figure 3 : correction de l'INR chez un patient sous AVK ayant une hémorragie grave [108] (accord professionnel)

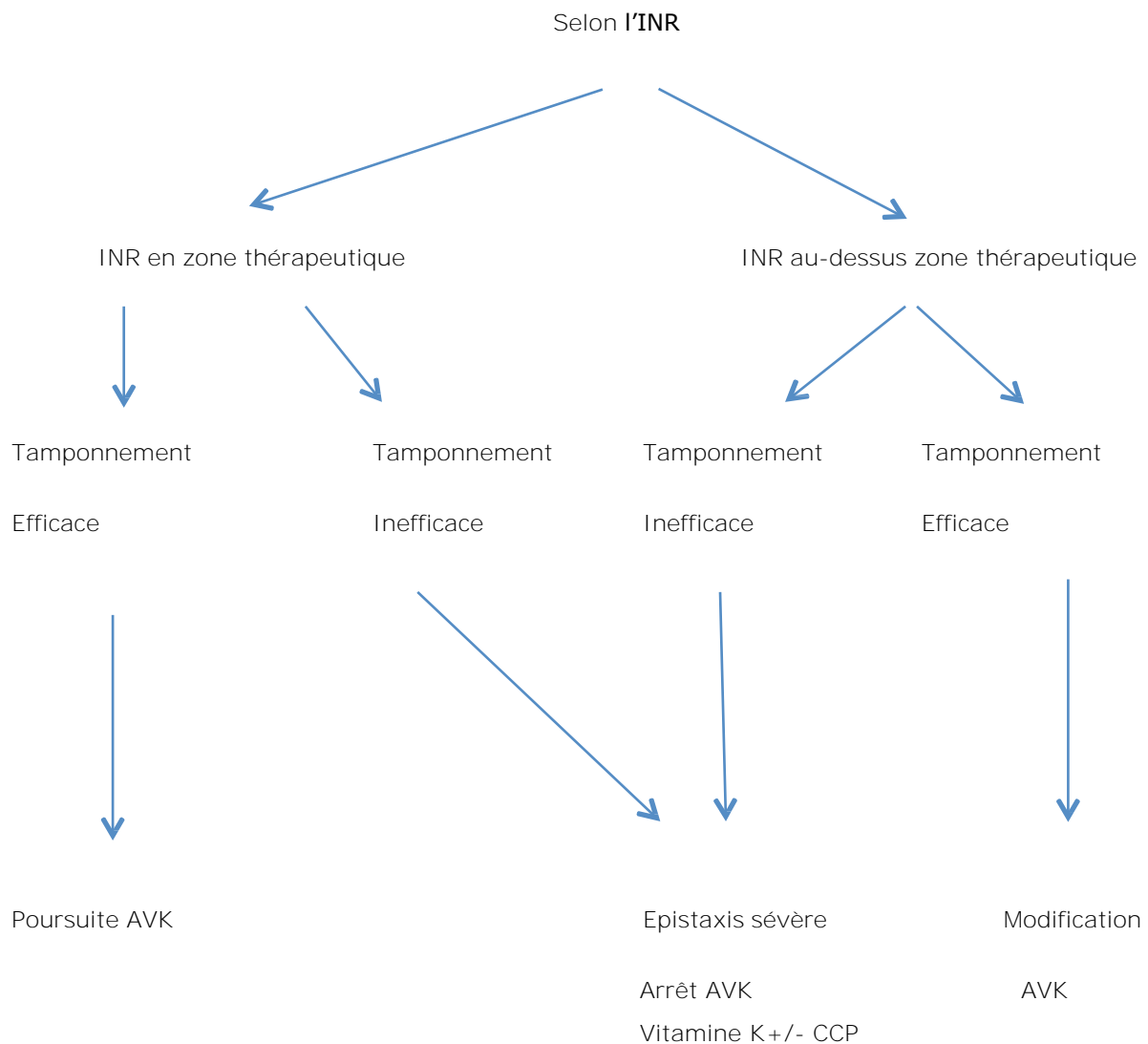


Figure 4 : épistaxis chez un patient sous AVK ; arbre décisionnel selon l'INR et l'efficacité du tamponnement proposé par Choudhury et al [109] (niveau de preuve 1)

L'arrêt de l'anticoagulation par AVK est possible sans relais chez le patient ayant un risque thrombotique faible et qui a été méché par du matériel non résorbable que l'on souhaite enlever après 48 à 72 heures avec le moins de risque de récurrence d'épistaxis. La fenêtre thérapeutique sans AVK sera donc réduite à 48 - 72 heures.

Chez le patient à risque thrombotique élevé ayant nécessité un arrêt de l'AVK, un relais par HBPM, si besoin adapté par l'activité anti Xa (patient âgé, fragile ou fonction rénale limite), devra être instauré une fois que le saignement est contrôlé. Les HBPM conférant un risque de moindre hémorragie seront conservées jusqu'à complète stabilisation de la situation ORL. La dose de reprise de l'AVK est dépendante du fait que l'épistaxis soit survenue dans la zone thérapeutique de l'INR ou dans le contexte d'un surdosage.

Il est recommandé que la réintroduction de l'anticoagulation se déroule en milieu hospitalier, sous surveillance clinique et biologique [108] (accord professionnel).

En cas d'embolisation par voie endovasculaire, il n'est pas utile de modifier le traitement par anticoagulant.

Recommandation 37 (Grade A)

Toute épistaxis chez un patient traité par AVK impose le contrôle de son INR à la recherche d'un surdosage à corriger simultanément à la prise en charge locale.

En cas d'épistaxis contrôlée par tamponnement avec un surdosage en AVK, les mesures correctives à apporter sont fonction de l'INR.

En cas d'épistaxis sévère non contrôlée il est recommandé d'arrêter les AVK et d'administrer du CCP et de la vitamine K aux doses préconisées et de suivre régulièrement l'évolution de l'INR. (Figures 2, 3 et 4).

Recommandation 38 (Accord professionnel)

Il est recommandé que la réintroduction de l'**anticoagulation** se déroule en milieu hospitalier, sous surveillance clinique et biologique.

En cas d'embolisation par voie endovasculaire, il n'est pas recommandé de modifier le traitement par anticoagulant.

5.3 Patient sous AOD

Si le risque thrombotique est jugé faible et compatible avec l'**arrêt d'un AOD** (Anticoagulant Oral Direct) après avis cardiologique, la récupération **d'une** coagulation efficace est de **l'ordre** de 24 à 72 heures en fonction de la molécule, de la dose et de la fonction rénale du patient. Si le risque thrombotique est jugé élevé, AOD et HBPM ayant à peu près la même **durée d'action**, le **relais d'un AOD** par une héparine ne se conçoit que par la meilleure habitude du maniement des héparines [110] (accord professionnel).

En cas d'hémorragie grave obligeant à la restauration la plus rapide possible de la coagulation, ou d'intervention chirurgicale en urgence chez un patient sous AOD, il faut distinguer les patients sous Pradaxa® (dabigatran) pour lesquels existe un antidote efficace (Praxbind® qui doit être administré à la dose de 5 mg par voie intraveineuse sous forme de deux perfusions consécutives de 5 à 10 minutes chacune), des patients sous anti-Xa (Xarelto® Eliquis® Lixiana®), pour lesquels l'antidote spécifique n'est pas encore disponible (programmé pour 2018). D'ici là, des propositions qui ne sont valables pour les trois Xaban à condition que les dosages spécifiques soient disponibles, ont été faites par le Groupe d'Intérêt pour l'Hémostase Peri-opératoire (GIHP) [111] (accord professionnel). L'utilisation des tests classiques (TP, TCA) pour avoir une information sur le degré d'anticoagulation n'est envisageable que pour le Xarelto® (rivaroxaban) et le Lixiana® (edoxaban). Pour l'Eliquis® (apixaban) qui ne modifie pas les tests classiques, il existe une nécessité d'un dosage spécifique ou à la rigueur d'une activité anti-Xa à faire interpréter par un spécialiste.

REFERENCES

1. Le Tulzo Y. Diagnostic des états de choc. Réanimation. Médecine d'urgence M3. Année 2012-2013
2. Bouglé A., Harrois A., Duranteau J. Prise en charge du choc hémorragique en réanimation : principes et pratiques. Réanimation 2008; 17: 153-61
3. Riou B., Vivien B., Langeron O. Choc hémorragique traumatique. Les Essentiels 2005, p. 457-474. © 2005 Elsevier SAS. Tous droits réservés.
4. Shakeel M, Trinidad A, Iddamalgoda T, Supriya M, Ah-See KW. Routine clotting screen has no role in the management of epistaxis: reiterating the point. Eur Arch Otorhinolaryngol. 2010 Oct; 267(10): 1641-4
5. Huet O., Harrois A., Duranteau J. Transfusion sanguine en réanimation. Congrès national d'anesthésie et de réanimation 2008. Les Essentiels, p. 467-480. © 2008 Elsevier Masson SAS. Tous droits réservés.
6. Référentiel de pratiques transfusionnelles en anesthésie-réanimation - HAS - Service évaluation des pratiques - 2014
7. Recommandations professionnelles. Prise en charge des surdosages en antivitamines K, des situations à risque hémorragique et des accidents hémorragiques chez les patients traités par antivitamines K en ville et en milieu hospitalier - HAS - Service de bonnes pratiques professionnelles - Avril 2008
8. Carson JL, Carless PA, Hebert PC, transfusion threshold and other strategies for guiding allogeneic red blood cell transfusion. Cochrane database syst rev 2012
9. Pope, L.E. and C.G. Hobbs, Epistaxis: an update on current management. Postgrad Med J, 2005. 81(955): p. 309-14.
10. McGarry, G., Nosebleeds in children. Clin Evid, 2006(15): p. 496-9.
11. Chiu TW, McGarry GW. Prospective clinical study of bleeding sites in idiopathic adult posterior epistaxis. Otolaryngol Head Neck Surg. 2007 Sep; 137(3): 390-3.
12. Frikart, L. and A. Agrifoglio, Endoscopic treatment of posterior epistaxis. Rhinology, 1998. 36(2): p. 59-61.
13. Felek SA1, Celik H, Islam A, Demirci M, Bilateral simultaneous nasal septal cauterization in children with recurrent epistaxis. Int J Pediatr Otorhinolaryngol. 2009 Oct; 73(10): 1390-3.
14. Spielmann, P.M., M.L. Barnes, and P.S. White, Controversies in the specialist management of adult epistaxis: an evidence-based review. Clin Otolaryngol, 2012. 37(5): p. 382-9.
15. Supriya, M., et al., Epistaxis: prospective evaluation of bleeding site and its impact on patient outcome. J Laryngol Otol, 2010. 124(7): p. 744-9.
16. Soyka, M.B., et al., On the effectiveness of treatment options in epistaxis: an analysis of 678 interventions. Rhinology, 2011. 49(4): p. 474-8.

17. Badran K, Malik TH, Belloso A. Randomized controlled trial comparing Merocel and RapidRhino packing in the management of anterior epistaxis. *Clin Otolaryngol.* 2005; 30(4) : 333-7.
18. Smyth C, Hanna B, Scally C. Rapid Rhino nasal packs: demonstration of depressurisation but not deflation. *J Laryngol Otol.* 2009; 123(5) : 522-7.
19. Singer AJ, Blanda M, Cronin K. Comparison of nasal tampons for the treatment of epistaxis in the emergency department: a randomized controlled trial. *Ann Emerg Med.* 2005; 45 (2) : 134-9.
20. Miller RS, Steward DL, Tami TA, Sillars MJ, Seiden AM, Shete M, Paskowski C, Welge J. The clinical effects of hyaluronic acid ester nasal dressing (Merogel) on intranasal wound healing after functional endoscopic sinus surgery. *Otolaryngol Head Neck Surg.* 2003, Jun;128(6):862-9.
21. Jeong HS, Lee HK, Kim HS, Moon MS, Tark KC. A case-controlled retrospective comparative study on the use of biodegradable synthetic polyurethane foam versus polyvinyl acetate sponge after nasal fracture reduction. *Int J Oral Maxillofac Surg.* 2014, Jun; 43(6): 717-21.
22. Sun Young Jang, Kyou Ho Lee, Sang Yeul Lee, and Jin Sook Yoon. Korean. Effects of Nasopore Packing on Dacryocystorhinostomy. *J Ophthalmol.* 2013, Apr; 27(2): 73-80.
23. Vaiman M, Sarfaty S, Shlamkovitch N, Segal S, Eviatar E. Fibrin sealant : an alternative to nasal packing in endonasal operations. A prospective randomized study. *Isr Med Assoc.* 2005, Sept; 7(9): 571-4.
24. Walshe P, Harkin C, Murphy S, Shah C, Curran A, McShane D. The use of fibrin glue in refractory coagulopathic epistaxis. *Clin Otolaryngol Allied Sci.* 2001, Aug; 26(4): 284-5.
25. Buiet G, Pavic M, Pignat JC, Pasquet F. Gelatin-thrombin matrix : a new and simple way to manage recurrent epistaxis in hematology unit. *Case Rep Otolaryngol.* 2013-851270.
26. Vaiman M, Segal S, Eviatar E. Fibrin glue treatment for epistaxis. *Rhinology.* 2002, Jun; 40(2): 88-91.
27. Khan MK, Reda El Badawey M, Powell J, Idris M. The utility of Floseal haemostatic agent in the management of epistaxis. *J Laryngol Otol.* 2015, Mar 17: 1-5.
28. Zahed R, Moharamzadeh P, Alizadeharasi S, Ghasemi A, Saeedi M. A new and rapid method for epistaxis treatment using injectable form of tranexamic acid topically: a randomized controlled trial. *Am J Emerg Med.* 2013, Sep; 31(9): 1389-92.
29. Acioglu E, Edizer DT, Yigit O, Onur F, Alkan Z. Nasal septal packing: which one? *Eur Arch Otorhinolaryngol.* 2012, Jul; 269(7): 1777-81.
30. Gupta M, Singh S, Chauhan B. Comparative study of complete nasal packing with and without airways. *B-ENT.* 2011; 7(2): 91-6.
31. Chevillard C, Rugina M, Bonfils P, Bougara A, Castillo L, Crampette L, Pandraud L, Samardzic M, Peynègre. Evaluation of calcium alginate nasal packing (Algosteril) versus polyvinyl acetal (Merocel) for nasal packing after inferior turbinate resection. *Rhinology* 2006; 44: 58-61.
32. McClurg SW, Carrau R. Endoscopic management of posterior epistaxis: a review. *Acta Otorhinolaryngol Ital.* 2014, Feb; 34(1): 1-8.

33. Civelek B, Kargi AE, Sensoz O, Erdogan B. Rare complication of nasal packing: alar region necrosis. *Otolaryngol Head Neck Surg.* 2000, Nov; 123(5): 656-7.
34. Pepper C, Lo S, Toma A. Prospective study of the risk of not using prophylactic antibiotics in nasal packing for epistaxis. *J Laryngol Otol.* 2012, Mar; 126(3): 257-9.
35. Gungor H, Ayik MF, Gul I, Yildiz S, Vuran O, Ertugay S, Kanyilmaz H, Erturk U. Infective endocarditis and spondylodiscitis due to posterior nasal packing in a patient with a bioprosthetic aortic valve. *Cardiovasc J Afr.* 2012, Mar 12; 23-2.
36. Cohn B. Are prophylactic antibiotics necessary for anterior nasal packing in epistaxis? *Ann Emerg Med.* 2014; Sept 11.
37. Biggs TC, Nightingale K, Patel NN, Salib RJ. Should prophylactic antibiotics be used routinely in epistaxis patients with nasal packs? *Ann R Coll Surg Engl.* 2013, Jan; 95(1): 40- 2.
38. Krajina A, Chrobok V: Radiological diagnosis and management of epistaxis. *Cardiovasc Intervent Radiol*, 37(1): 26-36.
39. Rudmik L, Smith TL: Management of intractable spontaneous epistaxis. *Am J Rhinol Allergy*, 26(1): 55-60.
40. Alvarez H, Theobald ML, Rodesch G, Attal P, Magufis G, Bobin S, Lasjaunias P: [Endovascular treatment of epistaxis]. *J Neuroradiol* 1998, 25(1): 15-18.
41. Dubel GJ, Ahn SH, Soares GM: Transcatheter embolization in the management of epistaxis. *Semin Intervent Radiol*, 30(3): 249-262.
42. El Bakkouri W, Bresson D, Sauvaget E, Kania R, Tran Ba Huy P, Herman P: Radiologie interventionnelle endovasculaire dans le domaine oto-rhino-laryngologique. . In: *Encycl Méd Chir Oto-rhino-laryngologie Elsevier Paris SAS*; 2010: p. 5. 20-885-A-810.
43. Tseng EY, Narducci CA, Willing SJ, Sillers MJ: Angiographic embolization for epistaxis: a review of 114 cases. *Laryngoscope* 1998, 108(4 Pt 1): 615-619.
44. Geibprasert S, Pongpech S, Armstrong D, Krings T: Dangerous extracranial-intracranial anastomoses and supply to the cranial nerves: vessels the neurointerventionalist needs to know. *AJNR Am J Neuroradiol* 2009, 30(8): 1459-1468.
45. Douglas SA, Gupta D: Endoscopic assisted external approach anterior ethmoidal artery ligation for the management of epistaxis. *J Laryngol Otol* 2003, 117(2): 132-133.
46. Allen JW, Alastra AJ, Nelson PK: Proximal intracranial internal carotid artery branches: prevalence and importance for balloon occlusion test. *J Neurosurg* 2005, 102(1): 45-52.
47. Dufour X, Lebreton JP, Gohler C, Ferrié JC, Klossek JM: Épistaxis. In: *Encycl Méd Chir Oto-rhino-laryngologie Elsevier Paris SAS*; 2010: 1-7 [Article 20-310-A-10].
48. Plauchu H, de Chadarevian JP, Bideau A, Robert JM. Age-related clinical profile of hereditary hemorrhagic telangiectasia in an epidemiologically recruited population. *Am J Med Genet.* Mar 1989; 32(3): 291-297.
49. Shovlin CL. Hereditary haemorrhagic telangiectasia: pathophysiology, diagnosis and treatment. *Blood reviews.* Nov 2010; 24(6): 203-219.

50. Babin E, Borsik M, Braccard S, et al. [Treatments of hereditary hemorrhagic telangiectasia of the nasal mucosa]. *Rev Laryngol Otol Rhinol (Bord)*. 2005;126(1):43-48.
51. Shovlin CL, Guttmacher AE, Buscarini E, et al. Diagnostic criteria for hereditary hemorrhagic telangiectasia (Rendu-Osler-Weber syndrome). *Am J Med Genet*. Mar 6 2000;91(1):66-67.
52. Dupuis-Girod S, Bailly S, Plauchu H. Hereditary hemorrhagic telangiectasia: from molecular biology to patient care. *J Thromb Haemost*. Jul 2010;8(7):1447-1456.
53. Buscarini E, Danesino C, Olivieri C, et al. Doppler ultrasonographic grading of hepatic vascular malformations in hereditary hemorrhagic telangiectasia -- results of extensive screening. *Ultraschall Med*. Sep 2004;25(5):348-355.
54. Buscarini E, Plauchu H, Garcia Tsao G, et al. Liver involvement in hereditary hemorrhagic telangiectasia: consensus recommendations. *Liver Int*. Nov 2006;26(9):1040-1046.
55. Moussouttas M, Fayad P, Rosenblatt M, et al. Pulmonary arteriovenous malformations: cerebral ischemia and neurologic manifestations. *Neurology*. Oct 10 2000;55(7):959-964.
56. Putman CM, Chaloupka JC, Fulbright RK, Awad IA, White RI, Jr., Fayad PB. Exceptional multiplicity of cerebral arteriovenous malformations associated with hereditary hemorrhagic telangiectasia (Osler-Weber-Rendu syndrome). *AJNR Am J Neuroradiol*. Oct 1996;17(9):1733-1742.
57. Andersen PE, Kjeldsen AD, Oxhøj H, Vase P, White RI, Jr. Embolotherapy for pulmonary arteriovenous malformations in patients with hereditary hemorrhagic telangiectasia (Rendu-Osler-Weber syndrome). *Acta Radiol*. Nov 1998;39(6):723-726.
58. Haitjema T, Balder W, Disch FJ, Westermann CJ. Epistaxis in hereditary haemorrhagic telangiectasia. *Rhinology*. Sep 1996;34(3):176-178.
59. Kjeldsen AD, Andersen PE, Oxhøj H. [Picture of the month]. *Ugeskr Laeger*. Jun 19 2000;162(25):3618.
60. Shovlin CL. Supermodels and disease: insights from the HHT mice. *J Clin Invest*. Nov 1999;104(10):1335-1336.
61. Cottin V, Plauchu H, Bayle JY, Barthelet M, Revel D, Cordier JF. Pulmonary arteriovenous malformations in patients with hereditary hemorrhagic telangiectasia. *Am J Respir Crit Care Med*. May 1 2004;169(9):994-1000.
62. Krings T, Ozanne A, Chng SM, Alvarez H, Rodesch G, Lasjaunias PL. Neurovascular phenotypes in hereditary haemorrhagic telangiectasia patients according to age. Review of 50 consecutive patients aged 1 day-60 years. *Neuroradiology*. Oct 2005;47(10):711-720.
63. Krings T, Mull M, Gilsbach JM, Thron A. Spinal vascular malformations. *Eur Radiol*. Feb 2005;15(2):267-278.
64. Braverman IM, Keh A, Jacobson BS. Ultrastructure and three-dimensional organization of the telangiectases of hereditary hemorrhagic telangiectasia. *J Invest Dermatol*. Oct 1990;95(4):422-427.
65. Shovlin CL, Letarte M. Hereditary haemorrhagic telangiectasia and pulmonary arteriovenous malformations: issues in clinical management and review of pathogenic mechanisms. *Thorax*. Aug 1999;54(8):714-72

66. ALD_31_PNDS_Rendu Osler - ald_31_pnds_rendu_osler web.pdf [Internet]. [cité 21 mars 2016]. Disponible sur: http://www.has-sante.fr/portail/upload/docs/application/pdf/2009-11/ald_31_pnds_rendu_osler_web.pdf
67. Reh DD, Hur K, Merlo CA. Efficacy of a topical sesame/rose geranium oil compound in patients with hereditary hemorrhagic telangiectasia associated epistaxis. *The Laryngoscope*. avr 2013;123(4):8201Z2.
68. AMRO FRANCE - HHT [Internet]. [cité 10 janv 2014]. Disponible sur: <http://www.amro-france.org/>
69. Seidermann L, Mérol JC, Nasser T, Swierkosz F, Legros M. [Our experience on Rendu- Osler disease. Apropos of 19 cases]. *Rev Laryngol - Otol - Rhinol*. 1996;117(5):3671Z72.
70. Gilain L, Houlle D, Eymard A, Deffrennes D, Merland J., Tran Ba Huy P. Stratégie thérapeutique des épistaxis de la maladie de Rendu-Osler: A propos de 45 cas suivis et traités à l'Hôpital Lariboisière. *revue officielle de la société française d'ORL*. 1991;(10):11 à 14.
71. Orsel I, Guillaume A, Feiss P. [Anaphylactic shock caused by fibrin glue]. *Ann Fr Anesthésie Réanimation*. 1997;16(3):2921Z3.
72. Borsik M, Herbreteau D, Deffrennes D, Guichard JP, Aymard A, Merland JJ, et al. [Treatment of epistaxis in Rendu-Osler disease by intramucosal injection of ethibloc]. *Ann Oto-Laryngol Chir Cervico Faciale Bull Société Oto-Laryngol Hôp Paris*. 1992;109(5):2731Z6.
73. Roux-Vaillard S, Pasco-Papon A, Laccourreye L, Dubin J. Treatment of epistaxis in Rendu-Osler-Weber disease by in situ Ethibloc injections. *J Neuroradiol J Neuroradiol*. mars 2004;31(2):1101Z5.
74. Morais D, Millás T, Zarrabeitia R, Botella LM, Almaraz A. Local sclerotherapy with polydocanol (Aethoxysklerol®) for the treatment of Epistaxis in Rendu-Osler-Weber or Hereditary Hemorrhagic Telangiectasia (HHT): 15 years of experience. *Rhinology*. mars 2012;50(1):801Z6.
75. Warner L, Halliday J, James K, de Carpentier J. Domiciliary floseal prevents admission for epistaxis in hereditary hemorrhagic telangiectasia. *The Laryngoscope*. Oct 2014;124(10):22381Z40.
76. Byahatti SV, Rebeiz EE, Shapshay SM. Hereditary hemorrhagic telangiectasia: what the otolaryngologist should know. *Am J Rhinol*. févr 1997;11(1):551Z62.
77. Kluger PB, Shapshay SM, Hybels RL, Bohigian RK. Neodymium-YAG laser intranasal photocoagulation in hereditary hemorrhagic telangiectasia: an update report. *The Laryngoscope*. déc 1987;97(12):13971Z401.
78. Pagella F, Matti E, Chu F, Pusateri A, Tinelli C, Olivieri C, et al. Argon plasma coagulation is an effective treatment for hereditary hemorrhagic telangiectasia patients with severe nosebleeds. *Acta Otolaryngol (Stockh)*. févr 2013;133(2):1741Z80.
79. Mortuaire G, Boute O, Hatron PY, Chevalier D. Pilot study of submucosal radiofrequency for epistaxis in hereditary hemorrhagic telangiectasia. *Rhinology*. déc 2013;51(4):3551Z60.
80. Saunders WH. Permanent control of nosebleeds in patients with hereditary hemorrhagic telangiectasia. *Ann Intern Med*. juill 1960;53:1471Z52.
81. Fontanel J-P. **L'angiomasose familiale de Rendu-Osler**. *Cah Oto-Rhino-Laryngol Chir Cervico-Faciale Audiophonol*. 33(7):3881Z92.

82. Serrano E, Percodani J, Pessey JJ. [Bilateral closure of the nasal cavity. An original surgical technique of treatment of severe recurrent epistaxis in Rendu-Osler disease]. *Ann Oto-Laryngol Chir Cervico Faciale Bull Société Oto-Laryngol Hôp Paris*. Juin 1998;115(3):1691Z73.
83. **Richer SL, Geisthoff UW, Livada N, Ward PD, Johnson L, Mainka A, et al. The Young's procedure** for severe epistaxis from hereditary hemorrhagic telangiectasia. *Am J Rhinol Allergy*. oct 2012;26(5):4011Z4.
84. Fernandez-L A, Garrido-Martin EM, Sanz-Rodriguez F, Ramirez J-R, Morales-Angulo C, Zarrabeitia R, et al. Therapeutic action of tranexamic acid in hereditary haemorrhagic telangiectasia (HHT): regulation of ALK-1/endothelin pathway in endothelial cells. *Thromb Haemost*. févr 2007;97(2):2541Z62.
85. Gaillard S, Dupuis-Girod S, Boutitie F, Rivière S, Morinière S, Hatron P-Y, et al. Tranexamic acid for epistaxis in hereditary hemorrhagic telangiectasia patients: a European cross-over controlled trial in a rare disease. *J Thromb Haemost JTH*. Sept 2014;12(9):14941Z502.
86. Sadick H, Riedel F, Naim R, Goessler U, Hörmann K, Hafner M, et al. Patients with hereditary hemorrhagic telangiectasia have increased plasma levels of vascular endothelial growth factor and transforming growth factor-beta1 as well as high ALK1 tissue expression. *Haematologica*. juin 2005;90(6):8181Z28.
87. Bose P, Holter JL, Selby GB. Bevacizumab in hereditary hemorrhagic telangiectasia. *N Engl J Med*. 14 mai 2009;360(20):21431Z4.
88. Dupuis-Girod S, Ginon I, Saurin J-C, Marion D, Guillot E, Decullier E, et al. Bevacizumab in patients with hereditary hemorrhagic telangiectasia and severe hepatic vascular malformations and high cardiac output. *JAMA J Am Med Assoc*. 7 mars 2012;307(9):9481Z55.
89. Rosenfeld PJ, Brown DM, Heier JS, Boyer DS, Kaiser PK, Chung CY, et al. Ranibizumab for neovascular age-related macular degeneration. *N Engl J Med*. 5 oct 2006;355(14):14191Z31.
90. Davidson TM, Olitsky SE, Wei JL. Hereditary hemorrhagic telangiectasia/avastin. *The Laryngoscope*. févr 2010;120(2):4321Z5.
91. Karnezis TT, Davidson TM. Efficacy of intranasal Bevacizumab (Avastin) treatment in patients with hereditary hemorrhagic telangiectasia-associated epistaxis. *The Laryngoscope*. mars 2011;121(3):6361Z8.
92. Karnezis TT, Davidson TM. Treatment of hereditary hemorrhagic telangiectasia with submucosal and topical bevacizumab therapy. *The Laryngoscope*. Mars 2012;122(3):4951Z7.
93. Alderman C, Corlett J, Cullis J. The treatment of recurrent epistaxis due to hereditary haemorrhagic telangiectasia with intranasal bevacizumab. *Br J Haematol*. août 2013;162(4):5471Z8.
94. Guldmann R, Dupret A, Nivoix Y, Schultz P, Debry C. Bevacizumab nasal spray: Noninvasive treatment of epistaxis in patients with Rendu-Osler disease. *The Laryngoscope*. mai 2012;122(5):9531Z5.
95. Charles R, Corrigan E. Epistaxis and hypertension. *Postgraduate Medical Journal*. 1977;53(619):260-1.
96. Isezuo SA, Segun-Busari S, Ezunu E, Yakubu A, Iseh K, Legbo J, et al. Relationship between epistaxis and hypertension: a study of patients seen in the emergency units of two tertiary health institutions in nigeria. *Nigerian Journal of Clinical Practice*. 2008;11(4):379- 82.

97. Fuchs FD, Moreira LB, Pires CP, Torres FS, Furtado MV, Moraes RS, et al. Absence of association between hypertension and epistaxis: a population-based study. *Blood Pressure*. 2003;12(3):145-8.
98. Herkner H, Laggner AN, Mullner M, Formanek M, Bur A, Gamper G, et al. Hypertension in patients presenting with epistaxis. *Annals of Emergency Medicine*. 2000;35(2):126-30.
99. Herkner H, Havel C, Mullner M, Gamper G, Bur A, Temmel AF, et al. Active epistaxis at ED presentation is associated with arterial hypertension. *American Journal of Emergency Medicine*. 2002;20(2):92-5.
100. Dizdar O, Onal IK, Ozakin E, Karakilic E, Karadag O, Kalyoncu U, et al. Research for bleeding tendency in patients presenting with significant epistaxis. *Blood Coagulation & Fibrinolysis*. 2007;18(1):41-3.
101. Kikidis D, Tsioufis K, Papanikolaou V, Zerva K, Hantzakos A. Is epistaxis associated with arterial hypertension? A systematic review of the literature. *European Archives of Oto-Rhino-Laryngology*. 2014;271(2):237-43.
102. Page C, Biet A, Liabeuf S, Strunski V, Fournier A. Serious spontaneous epistaxis and hypertension in hospitalized patients. *Eur Arch Otorhinolaryngol*. 2011;268(12):1749-53.
103. Knopfholz J, Lima-Junior E, Precoma-Neto D, Faria-Neto JR. Association between epistaxis and hypertension: A one year follow-up after an index episode of nose bleeding in hypertensive patients. *International Journal of Cardiology*. 2009;134(3):E107-E9.
104. Terakura M, Fujisaki R, Suda T, Sagawa T, Sakamoto T. Relationship between blood pressure and persistent epistaxis at the emergency department: a retrospective study. *Journal of the American Society of Hypertension*. 2012;6(4):291-5.
105. Bon usage des agents antiplaquettaires, HAS, ANSM 2012
106. Baigent & al. Collaborative metaanalysis of randomized trials of antiplatelets therapy for prevention of death, myocardial infarction, and stroke in high risks patients. *BMJ* 2002 324;71-86.
107. Transfusion de plaquettes: produits, indications Méthode Recommandations pour la pratique clinique, recommandation HAS, Octobre 2015.
108. Prise en charge des surdosages en antivitamines K, des situations à risque hémorragique et des accidents hémorragiques chez les patients traités par antivitamines K en ville et en milieu hospitalier avril 2008 (SYNTHESE DES RECOMMANDATIONS PROFESSIONNELLES, HAS GEHT).
109. Choudhury et al Epistaxis and oral anticoagulant therapy *Rhinology* 2004 ; 42 : 92-97
110. Les anticoagulants en France en 2014 : état des lieux, synthèse et surveillance, ANSM 2014
111. Pernod et Al, Prise en charge des complications hémorragiques graves et de la chirurgie, niveau de preuve en urgence chez les patients recevant un anticoagulant 2013 *Annales françaises d'anesthésie et de réanimation*