

APPENDAGITE, UNE ENTITÉ À CONNAÎTRE AVANT D'ABORDER UN PATIENT SOUFFRANT D'UN ABDOMEN AIGU

PH. ORIOT¹,
E. DANSE², FR. THYS³

Mots-clefs : abdomen aigu, appendagite, échographie, scanner

Correspondance :
Pr. F. THYS
Université catholique de Louvain
Cliniques Universitaires Saint-Luc
Service des Urgences
Avenue Hippocrate 10
B-1200 Bruxelles
Belgium
Tel.: 32-2-764.16.02
Fax: 32-2-764.16.20
Courriel : thys@rean.ucl.ac.be

INTRODUCTION

L'appendagite, ou infarctus d'un appendice épiploïque, encore dénommée « torsion de frange épiploïque » est une entité responsable d'un tableau abdominal aigu dont le diagnostic clinique initial n'est pas aisé.

L'observation de cette affection, à travers le cas clinique que nous rapportons, illustre cette difficulté et permet par la revue de la littérature d'en préciser les modalités de diagnostic et d'approche thérapeutique.

CAS CLINIQUE

Un chauffagiste de 35 ans est admis au service des urgences pour des douleurs abdominales prédominants au niveau de la fosse iliaque gauche irradiant vers les organes génitaux. L'apparition de ces symptômes est survenue brutalement dès l'après midi et leur intensité croissante motive le patient à consulter en début de soirée. Ses antécédents sont non contributifs. A l'admission, le patient ne présente ni diarrhée ni hématurie.

A l'examen clinique, il est afebrile, normotendu (122/77 mmHg), avec une fréquence cardiaque à 75 pulsations /min. L'auscultation cardio-pulmonaire est normale. L'examen de l'abdomen précise à la palpation une défense localisée à gauche, avec un signe du rebond positif. Le transit est audible. Le reste de l'examen clinique est sans particularité.

Bonjour la CRP!!! →

L'analyse biologique révèle un **syndrome inflammatoire avec une hyperleucocytose neutrophile**, (CRP : 1.4 mg/dl ; globules blancs : 11550 éléments/mm³; neutrophiles 8240 éléments /mm³). L'examen des urines est normal.

Une tomодensitométrie abdominale avec injection de produit de contraste réalisée en urgence montre une infiltration de la graisse au niveau de la jonction colo-sigmoïdienne sans signe d'abcédation ni de perforation ; on visualise par contre une formation grasseuse ovoïde

¹ Service d'endocrinologie et de nutrition

² Service de radiologie

³ Service des urgences

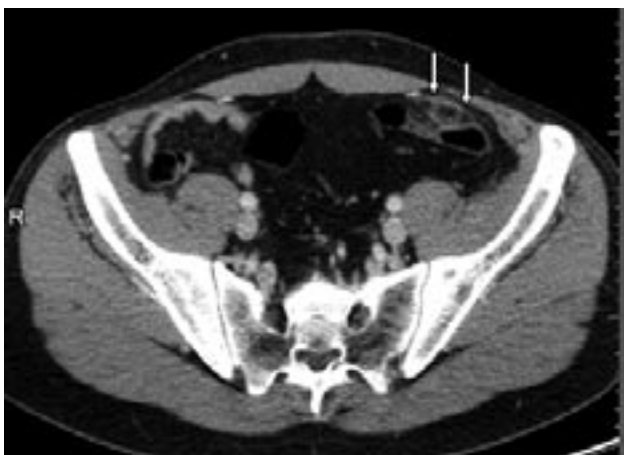Université catholique de Louvain
Cliniques Universitaires Saint-Luc
Avenue Hippocrate 10, 1200 Bruxelles – Belgium.

en avant du colon gauche. Ce nodule graisseux est entouré d'un halo hyperdense millimétrique.

Ces constatations permettent de poser le diagnostic d'appendagite au niveau du colon descendant (fig 1).

Sous **traitement anti-douleur et anti-inflammatoire**, l'évolution du patient a été rapidement favorable.

Figure 1 - Coupe tomодensitométrique montrant la petite formation graisseuse entouré d'un halo hyperdense (flèches), en regard de la paroi du colon sigmoïde : aspect typique d'une appendagite.



DISCUSSION

PHYSIOPATHOLOGIE

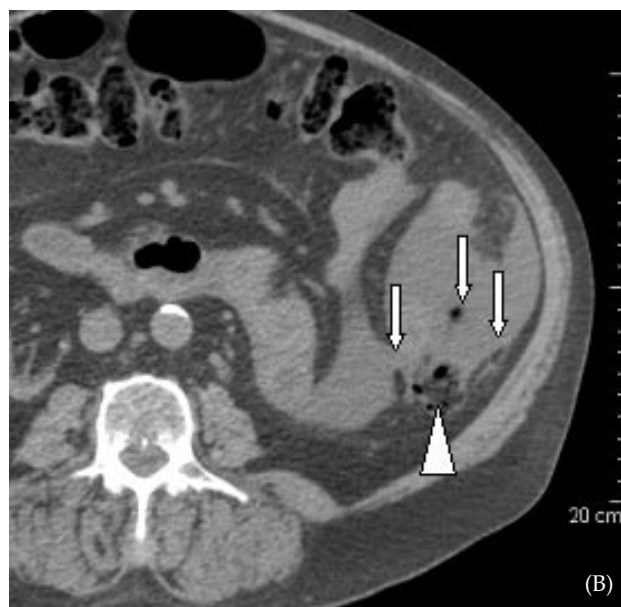
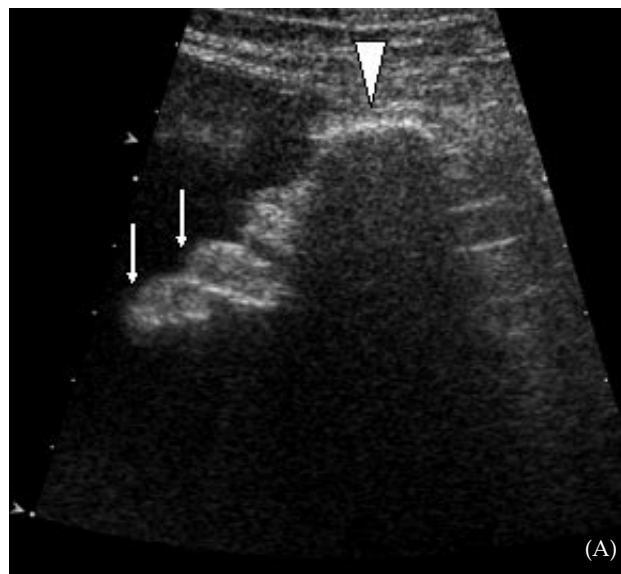
C'est dans un article de Lynn *et al.* (1) qu'apparaît en 1956 la première observation de cette entité sous le terme « primary epiploic appendagitis ». Les appendices épiploïques correspondent à des **formations graisseuses sous-péritonéales dont la longueur varie de 0.5 à 5 cm (moyenne de 3 cm), réparties le long des bandelettes coliques du caecum au sigmoïde**. Leurs fonctions physiologiques ne sont pas clairement définies. A l'état normal, ces appendices ne sont visibles à l'échographie ou au scanner que lorsqu'il existe un épanchement ascitique. Ceux-ci apparaissent alors sous la forme d'un prolongement allongé de densité graisseuse (fig. 2).

Chaque frange épiploïque contient une **artériole et une veinule** et présente un caractère pédiculé et mobile. Il existe donc une structure favorable à un phénomène de torsion suivi d'œdème, de thrombose et d'infarctus.

Figure 2: Bilan radiologique réalisé chez un patient en cours de dialyse péritonéale.

(A) Aspect normal d'un appendice épiploïque en échographie (flèches) émanant du colon descendant (tête de flèche). L'appendice épiploïque est une formation allongée et nodulaire, hyperéchogène en raison de sa nature graisseuse.

(B) Aspect d'un appendice épiploïque en CT-scanner (flèches) en regard du colon descendant (tête de flèche). La densité radiologique d'un appendice épiploïque est identique à celle des tissus graisseux avoisinants tels que la graisse rétropéritonéale et sous cutanée.



Cette pathologie affecte les **deux sexes** de manière équivalente et s'observe entre **12 et 82 ans** avec une **prédominance entre 20 et 50 ans** (1), son incidence étant estimée entre **2 et 7%**.

Peu de facteurs de risques sont identifiés hormis l'obésité dans certaines séries (1).

Bien tolérée par le patient, l'appendagite se manifeste par des douleurs souvent très localisées, à type de crampes, non irradiantes, « pouvant être montrées du doigt par le malade » (2). Un état subfébrile n'est pas rare.

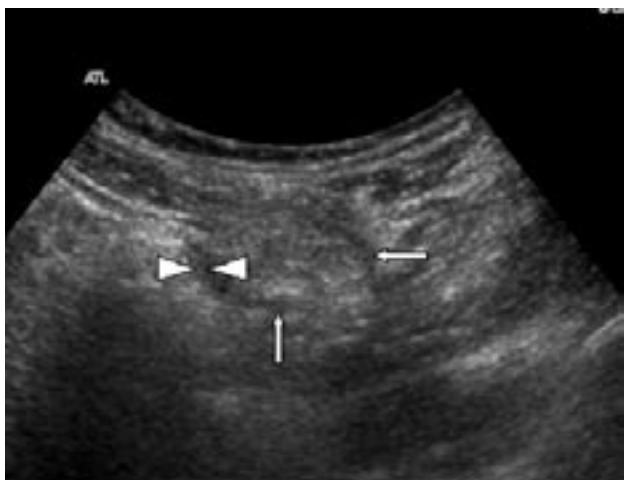Ces torsions de franges épiploïques se localisent plus fréquemment au niveau du caecum et du colon gauche. Cette situation explique les errements diagnostiques pouvant être à l'origine d'explorations chirurgicales inutiles chez les sujets n'ayant pas été évalués en imagerie auparavant.

L'appendagite se localise dans 55% dans le quadrant inférieur droit de l'abdomen, dans 30% dans le quadrant inférieur gauche et 10% au niveau de l'hypogastre. La douleur est exacerbée lors de la mobilisation, à la toux ou à la respiration profonde. Des nausées et vomissements sont présents dans un quart des cas. A la palpation, une masse abdominale palpable au point douloureux (3) peut être identifié.

A la biologie, il existe souvent une très légère hyperleucocytose le plus souvent accompagnée d'un discret syndrome inflammatoire, comme dans notre observation clinique.

En échographie, on observe une formation hyperéchogène nodulaire de 3 à 5 cm en moyenne de grand axe, adjacente à la paroi colique (le caractère hyperéchogène étant en rapport avec la graisse ischémisée); cette structure hyperéchogène est entourée d'un contour hypoéchogène millimétrique (2, 5, 6) (fig. 3).

Figure 3 – Aspect échographique d'une appendagite, vue chez un autre patient admis pour une douleur aiguë de la fosse iliaque gauche, sans anomalie biologique spécifique. L'anomalie est constituée d'une formation ovoïde hyperéchogène (flèches blanches) bordée d'un halo hypoéchogène (têtes de flèches blanches).



On peut aussi remarquer en regard de la lésion un épaississement inflammatoire du péritoine adjacent.

A la tomodensitométrie, l'appendagite se présente comme une formation ovoïde de densité graisseuse délimitée par une fine bande rehaussant après injection intraveineuse d'iode (5, 8). Il existe parfois un hyperdensité visible au centre de certains nodules correspondant à une thrombose des vaisseaux épiploïques (2). Il n'y a pas d'anomalie pariétale colique de voisinage, ce signe étant nécessaire pour évoquer un tel diagnostic et le distinguer d'une inflammation de la graisse péricolique de voisinage en regard d'une diverticulite, une appendicite ou une salpingite.

Les symptômes persistent entre quatre et sept jours. De rares formes peuvent se compliquer d'un tableau occlusif mécanique (4).

TRAITEMENT

Le traitement médical est de mise lorsque le diagnostic radiologique est établi avec certitude.

A notre connaissance de la littérature récente, il n'y a pas à ce jour de recommandations pour la prise en charge médicale. Cette pathologie survient essentiellement chez des patients jeunes sans antécédent sévère et le suivi à domicile est possible.

Un traitement par anti-inflammatoires est recommandé pour la douleur et l'inflammation pendant quatre à six jours. En général, les symptômes persistent entre quatre et sept jours. Les complications et les récives ne sont que rarement décrites (7, 9,10).

CONCLUSION

L'appendagite est responsable d'un tableau abdominal aigu au diagnostic difficile.

Les symptômes aspécifiques de cette affection peuvent être facilement confondus avec une appendicite, une colique néphrétique ou une diverticulite. La présence d'une douleur très élektive permet de l'évoquer et imposer la réalisation d'une imagerie tels que l'échographie et/ou le CT scanner qui confirmeront le diagnostic.

La connaissance de cette entité et de sa présentation est donc nécessaire pour inclure sa recherche dans toute démarche diagnostique face à un abdomen aigu.

Une fois ce diagnostic posé, le traitement est simple, médical et se réalise en ambulatoire.

Les complications sont rares.



REFERENCES

1. Lynn TE, Dockerty MB, Waugh JM : A clinicopathologic study of the epiploic appendages. *Surg Gynecol Obstet.* 1956; **103**: 423-33.
2. Rioux M, Langis P: Primary epiploic appendagitis : Clinical, US, and CT findings in 14 cases. *Radiology.* 1994; **191**:523-6.
3. Carmichael DH, Organ CH Jr : Epiploic disorder. Conditions of the epiploic appendages. *Arch Surg.* 1985; **120**:1167-72.
4. Puppala AR, Mustafa SG, Moorman RH, Howard CH: Small bowel obstruction due to disease of epiploic appendage. *Am J Gastroenterol.* 1981; **75**:382-3.
5. Molla E, Ripolles T, Martinez MJ et al.: Primary: US and CT findings. *Eur Radiol.* 1998; **8**:435-8.
6. Danse EM, Van Beers, Baudrez V, Pauls C, Braudrez Y, Kartheuser A, Thys F, Pringot J: Epiploic appendagitis : color Doppler sonographic findings. *Eur Radiol.* 2001; **11**: 183-6.
7. Rao PM, Rhea JT, Wittenberg J, Warshaw AL: Misdiagnosis of primary epiploic appendagitis. *Am J Sur.* 1998; **176**:81-5.
8. Singh AK, Gervais DA, Hahn PF et al.: CT appearance of acute appendagitis. *AJR Am J Roentgenol.* 2004; **183**:1303-7.
9. Rao PM, Wittenberg J, Lawrason JN: Primary epiploic appendagitis : Evolutionary changes in CT appearance. *Radiology.* 1997; **204**:713-7.
10. Vinson DR: epiploic appendagitis : A new diagnosis for the emergency physician. Two case reports and a review. *J Emerg Med.* 1999; **17**:827-32.